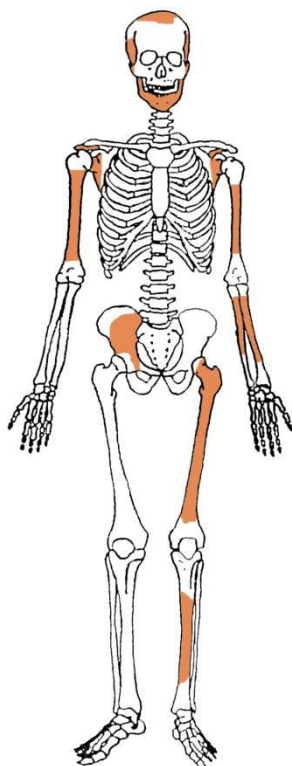


Rezultati analiza osteološke građe s nalazišta Crkvari analiziranih u razdoblju od 127. do 132. tjedna projekta

Gr. 272



Stupanj ušćuvanosti korteksa: vrlo dobar.

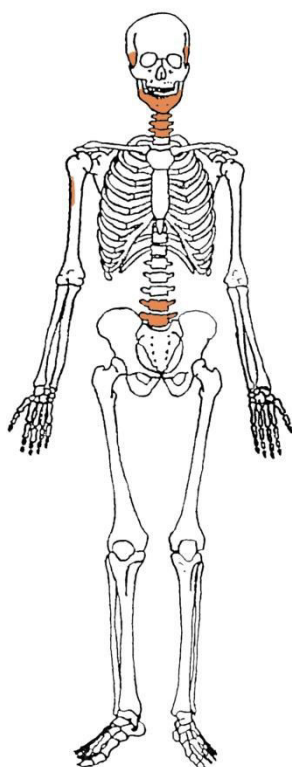
Spol: dijete.

Starost u trenutku smrti: 0,5 do 1,5 godina.

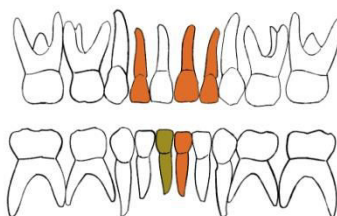
Patološke promjene: nisu prisutne.

Asocirani materijalni ostaci ili životinjske kosti: nisu prisutni.

Gr. 273



GORNJA ČELJUST (maxilla)



DONJA ČELJUST (mandibula)

- | | |
|--|--|
|  zub prisutan |  prisutan karijes |
|  zub ispao zaživotno |  prisutan alveolarni apsces |
|  zub ispao postmortalno | |

Stupanj ušćuvanosti korteksa: dobar.

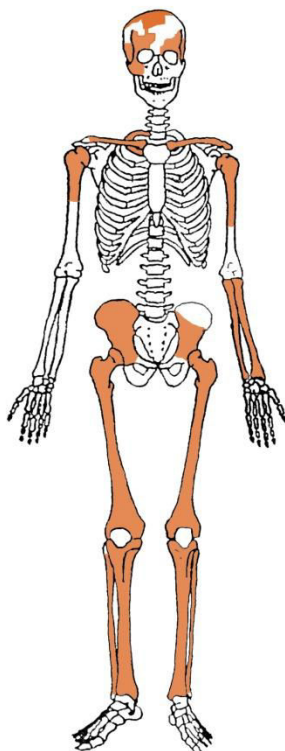
Spol: dijete.

Starost u trenutku smrti: 1 do 1,5 godina.

Patološke promjene: blaga zarasla ektokranijalna poroznost prisutna je na desnoj tjemennoj kosti i zatiljnoj kosti. Morfološki se očituje po prisutnosti plitkih rupica oko bregme, sagitalnog šava i na zatiljnoj kosti, a prvi je put opisana kod američkih vojnika koji su umrli kao ratni zarobljenici tijekom rata u Koreji (McKern i Stewart, 1957.). Kod tih osoba pojava ektokranijalne poroznosti povezana je s dugotrajnim i sustavnim izgladnjivanjem.

Asocirani materijalni ostaci ili životinjske kosti: nisu prisutni.

Gr. 274



Stupanj ušćuvanosti korteksa: vrlo dobar.

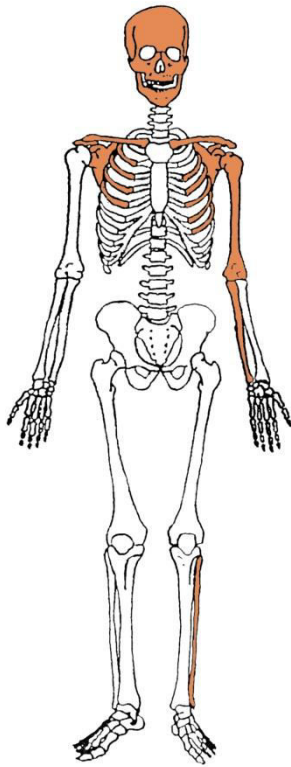
Spol: dijete.

Starost u trenutku smrti: 0 do 0,5 godina.

Patološke promjene: blagi aktivni periostitis prisutan je u orbitama i na desnoj zdjeličnoj kosti. Periostitis može biti posljedica više čimbenika među koje spadaju nespecifične bakterijske infekcije, specifične zarazne bolesti koje se hematogenim putem prošire na kost (npr. sifilisa), lokalizirane traume, venozne insuficijencije, metaboličkih bolesti te brojnih drugih čimbenika (Mann i Murphy, 1990.; Ortner, 2003.).

Asocirani materijalni ostaci ili životinjske kosti: nisu prisutni.

Gr. 275



Stupanj ušćuvanosti korteksa: vrlo dobar.

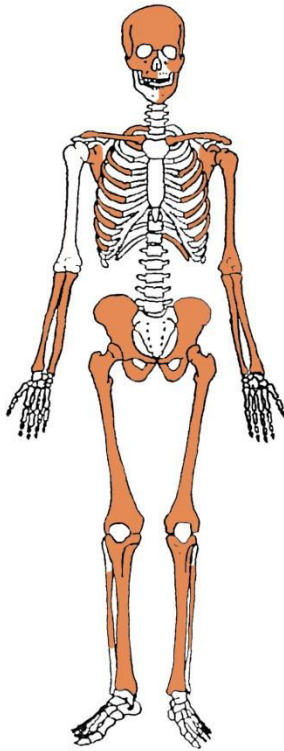
Spol: dijete.

Starost u trenutku smrti: 0,5 do 1 godina.

Patološke promjene: blagi aktivni periostitis prisutana je na svim kostima glave.

Asocirani materijalni ostaci ili životinjske kosti: nisu prisutni.

Gr. 276



Stupanj uščuvanosti korteksa: dobar.

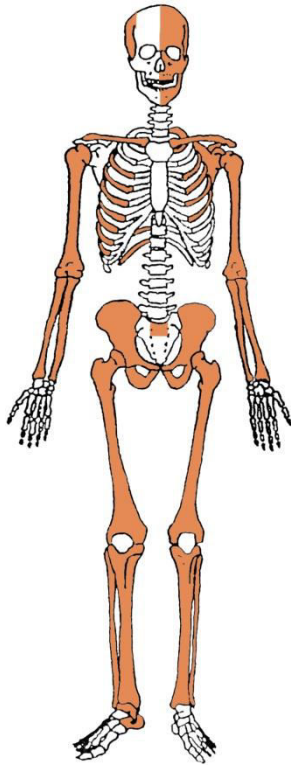
Spol: dijete.

Starost u trenutku smrti: 0 do 0,5 godina.

Patološke promjene: umjereni aktivni periostitis prisutan je na kostima glave, 3., 4., 5., 6., 7. i 10. lijevom i 5., 6., 9. i 11. desnom rebru, na lijevoj nadlaktičnoj kosti, na palčanim, bedrenim i goljeničnim kostima te zdjeličnim kostima.

Asocirani materijalni ostaci ili životinjske kosti: nisu prisutni.

Gr. 277



Stupanj ušćuvanosti korteksa: odličan.

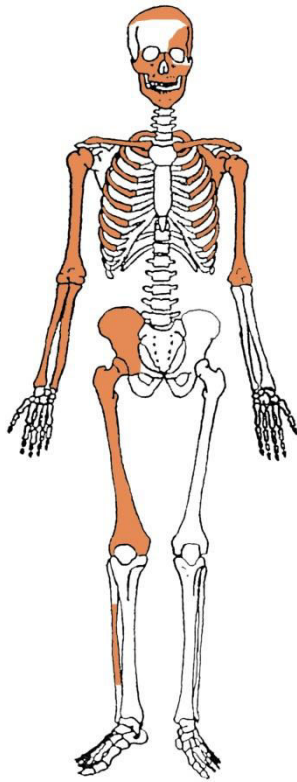
Spol: dijete.

Starost u trenutku smrti: perinatalno.

Patološke promjene: blagi aktivni periostitis prisutan je na kostima glave, zdjeličnim i goljениčnim kostima.

Asocirani materijalni ostaci ili životinjske kosti: nisu prisutni.

Gr. 278



Stupanj ušćuvanosti korteksa: dobar.

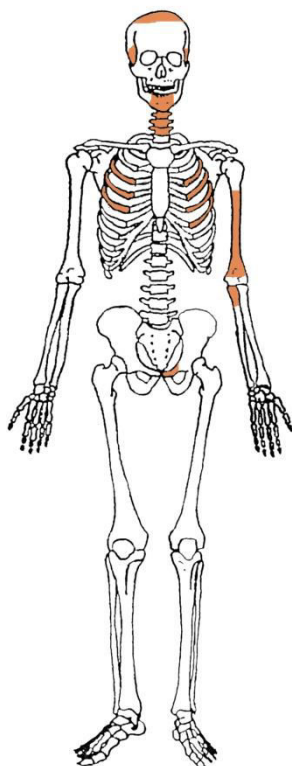
Spol: dijete.

Starost u trenutku smrti: perinatalno.

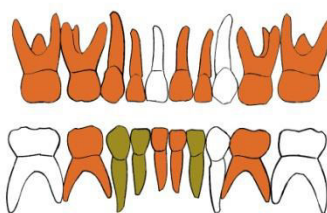
Patološke promjene: generalizirani aktivni periostitis prisutan je na svim ušćuvanim kostima.

Asocirani materijalni ostaci ili životinjske kosti: nisu prisutni.

Gr. 279



GORNJA ČELJUST (maxilla)



DONJA ČELJUST (mandibula)

- | | |
|--------------------------|------------------------------|
| ■ zub prisutan | ■ prisutan karijes |
| ■ zub ispao zaživotno | ■ prisutan alveolarni apsces |
| ■ zub ispao postmortalno | |

Stupanj uščuvanosti korteksa: loš.

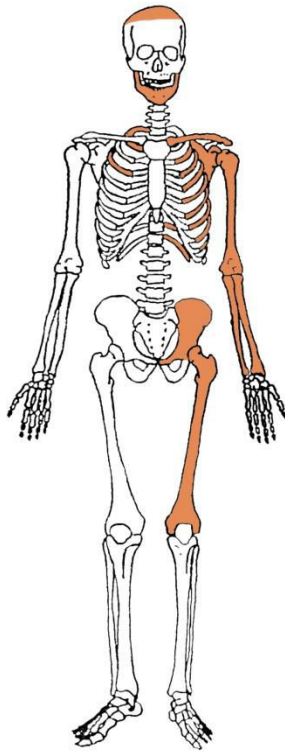
Spol: dijete.

Starost u trenutku smrti: 1,5 do 2 godine.

Patološke promjene: blagi aktivni periostitis prisutan je na tjemenim i zatiljnoj kosti.

Asocirani materijalni ostaci ili životinjske kosti: nisu prisutni.

Gr. 280



Stupanj ušćuvanosti korteksa: vrlo dobar.

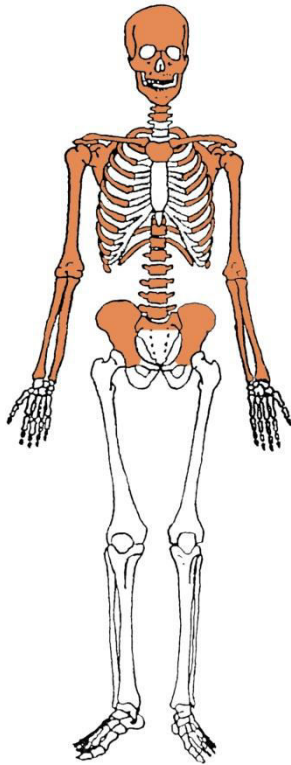
Spol: dijete.

Starost u trenutku smrti: perinatalno.

Patološke promjene: generalizirani aktivni periostitis prisutan je na svim ušćuvanim kostima.

Asocirani materijalni ostaci ili životinjske kosti: nisu prisutni.

Gr. 281



Stupanj ušćuvanosti korteksa: odličan.

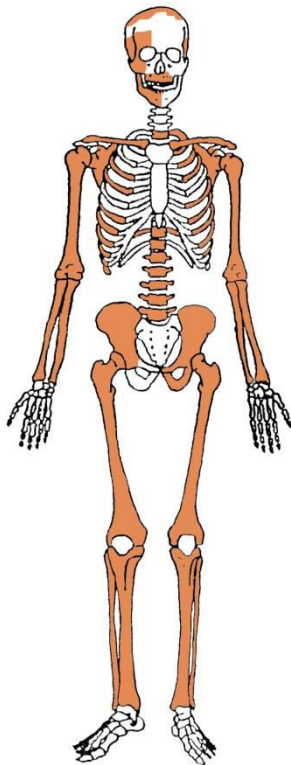
Spol: dijete.

Starost u trenutku smrti: 0 do 0,5 godina.

Patološke promjene: blagi aktivni periostitis prisutan je na sljepoočnim kostima.

Asocirani materijalni ostaci ili životinjske kosti: nisu prisutni.

Gr. 282



Stupanj ušćuvanosti korteksa: vrlo dobar.

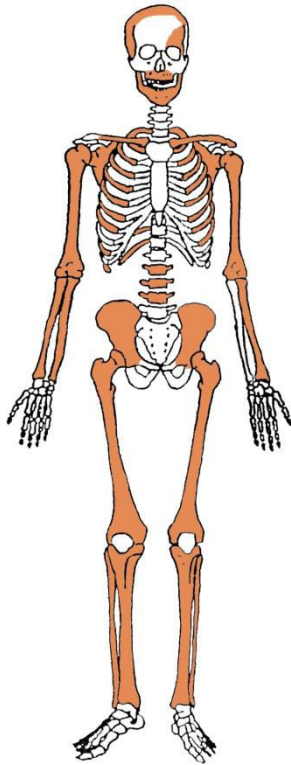
Spol: dijete.

Starost u trenutku smrti: 0,5 do 1 godina.

Patološke promjene: generalizirani aktivni periostitis prisutan je na svim ušćuvanim kostima. Na goljениčnim, bedrenim, palčanim i lakatnim kostima prošireni su distalni krajevi. Porozitet je prisutan na palčanim, goljениčnim, lisnim i lakatnim kostima te lopaticama i svim rebrima. Riječ o patološkim promjenama koje odgovaraju prisustvu rahitisa.

Asocirani materijalni ostaci ili životinjske kosti: nisu prisutni.

Gr. 283



Stupanj ušćuvanosti korteksa: vrlo dobar.

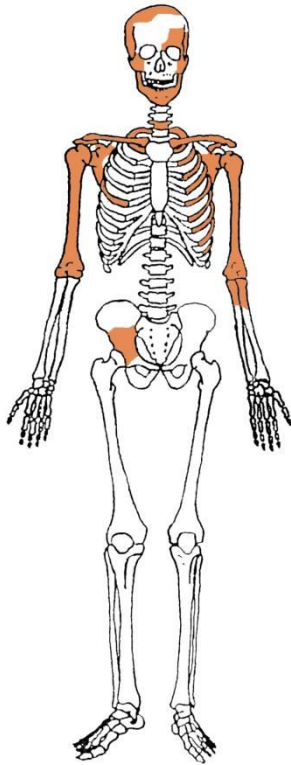
Spol: dijete.

Starost u trenutku smrti: perinatalno.

Patološke promjene: blagi aktivni periostitis prisutan je na kostima glave te goljeničnim i lisnim kostima.

Asocirani materijalni ostaci ili životinjske kosti: nisu prisutni.

Gr. 284



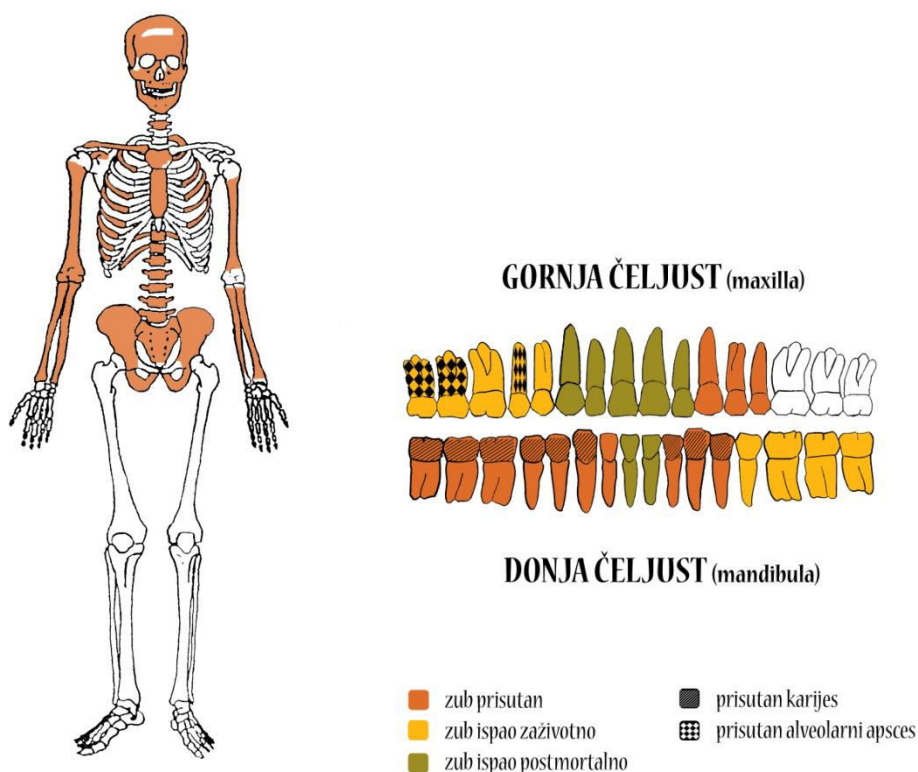
Stupanj ušćuvanosti korteksa: vrlo dobar.

Spol: dijete.

Starost u trenutku smrti: perinatalno.

Patološke promjene: blagi aktivni periostitis prisutna je na svim kostima lubanje.

Asocirani materijalni ostaci ili životinjske kosti: nisu prisutni.



Stupanj uščuvanosti korteksa: dobar.

Spol: žena.

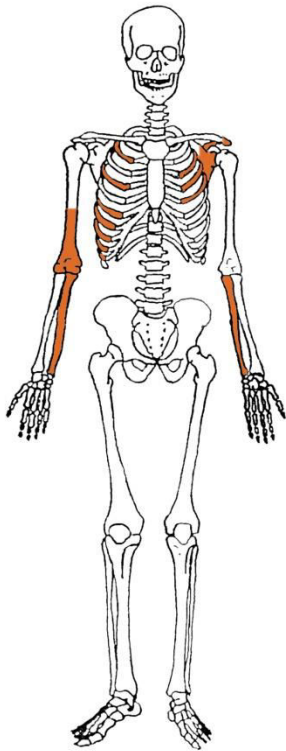
Starost u trenutku smrti: 35 do 40 godina.

Patološke promjene: blagi degenerativni osteoartritis (OA) prisutan je na 4. i 5. slabinskom kralješku. Degenerativni osteoartritis karakterizira progresivna pojava osteofita oko rubova zglobnih ploha. Ove promjene rezultat su mikrotrauma koje su posljedica svakodnevnih aktivnosti i razlikuju se od traumatskog artritisa koji nastaje kao posljedica prekida normalnog biomehaničkog funkcioniranja zgloba. Schmorlovi defekti prisutni su na 7. i 8. prsnom kralješku. Nastaju uslijed prolapsa intervertebralnog diska u tijela susjednih kralješka (Schmorl i Junghanns, 1971.). Njihova prisutnost može biti idiopatska ili povezana s uzročnicima od kojih je najčešći prekomjerni, kontinuirani fizički rad. Umjerena zarasla *cribra orbitalia* prisutna je u orbitama. *Cribra orbitalia* se morfološki očituje po pojavi

šupljikave kosti na gornjim svodovima orbita, a smatra se posljedicom anemije (Huss-Ashmore i sur., 1982.). Na desnom mastoideusu prisutne su svije lezije veličine 12x8 i 7 x6 mm – moguće je da se radi o mastoiditisu. Na zubima su prisutni hipoplastični defekti. Ovi defekti morfološki se očituju kao plitki vodoravni utori koji opasuju krunu zuba, a njihova prisutnost veže se uz pojavu jakih avitaminoza, neonatalne žutice, anemije, zaraznih bolesti ili kronične neishranjenosti.

Asocirani materijalni ostaci ili životinjske kosti: nisu prisutni.

Gr. 286



Stupanj ušćuvanosti korteksa: dobar.

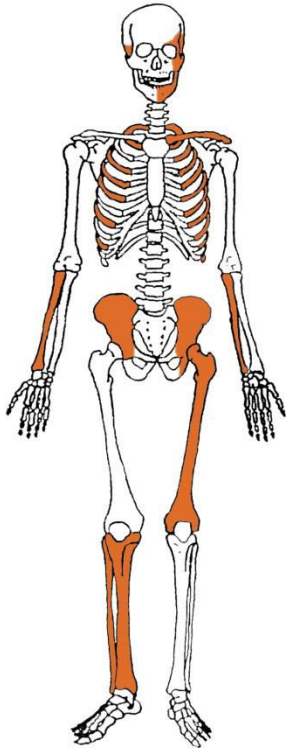
Spol: dijete.

Starost u trenutku smrti: 0,5 do 1,5 godina.

Patološke promjene: nisu prisutne.

Asocirani materijalni ostaci ili životinjske kosti: nisu prisutni.

Gr. 287



Stupanj ušćuvanosti korteksa: dobar.

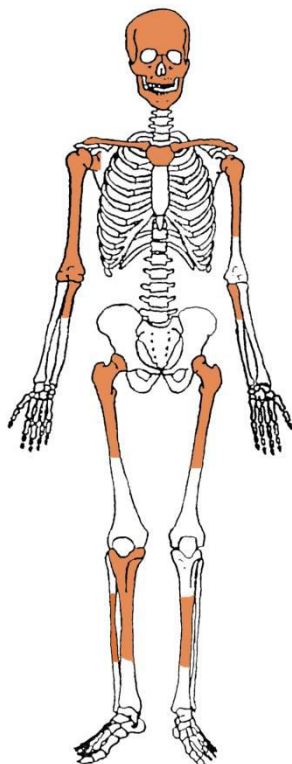
Spol: dijete.

Starost u trenutku smrti: perinatalno.

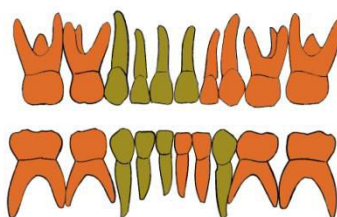
Patološke promjene: blagi aktivni periostitis prisutan je na sljepoočnim i zdjeličnim kostima.

Asocirani materijalni ostaci ili životinjske kosti: nisu prisutni.

Gr. 288, osoba A



GORNJA ČELJUST (maxilla)



DONJA ČELJUST (mandibula)

- | | |
|--------------------------|------------------------------|
| ■ zub prisutan | ■ prisutan karijes |
| ■ zub ispao zaživotno | ■ prisutan alveolarni apsces |
| ■ zub ispao postmortalno | |

Stupanj uščuvanosti korteksa: odličan.

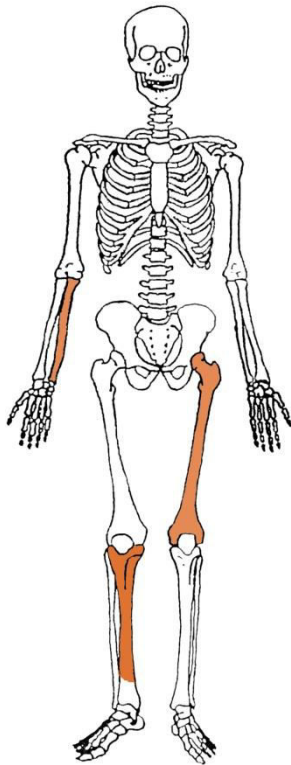
Spol: dijete.

Starost u trenutku smrti: 3,5 do 4,5 godine.

Patološke promjene: blaga zarašla *cribra orbitalia* prisutna je u orbitama.

Asocirani materijalni ostaci ili životinjske kosti: nisu prisutni.

Gr. 288, osoba B



Stupanj ušćuvanosti korteksa: odličan.

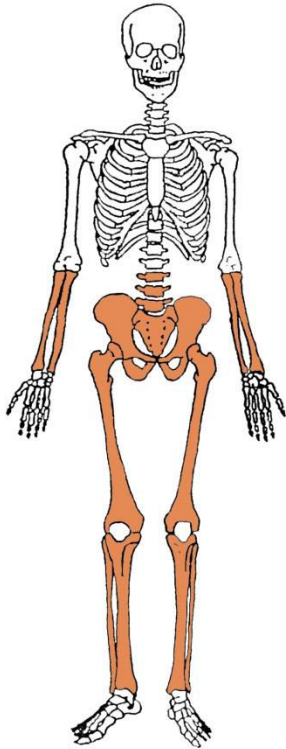
Spol: dijete.

Starost u trenutku smrti: perinatalno.

Patološke promjene: nisu prisutne.

Asocirani materijalni ostaci ili životinjske kosti: nisu prisutni.

Gr. 289



Stupanj ušćuvanosti korteksa: odličan.

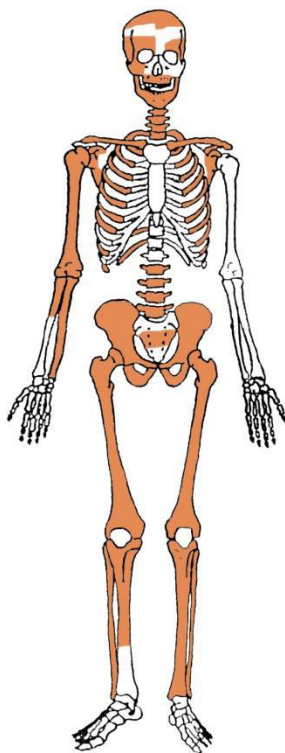
Spol: dijete.

Starost u trenutku smrti: 2 do 3 godine.

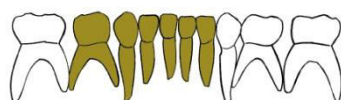
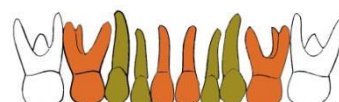
Patološke promjene: blagi aktivni periostitis prisutan je na goljeničnim kostima.

Asocirani materijalni ostaci ili životinjske kosti: nisu prisutni.

Gr. 290



GORNJA ČELJUST (maxilla)



DONJA ČELJUST (mandibula)

- | | |
|--------------------------|------------------------------|
| ■ zub prisutan | ■ prisutan karijes |
| ■ zub ispao zaživotno | ■ prisutan alveolarni apsces |
| ■ zub ispao postmortalno | |

Stupanj uščuvanosti korteksa: vrlo dobar.

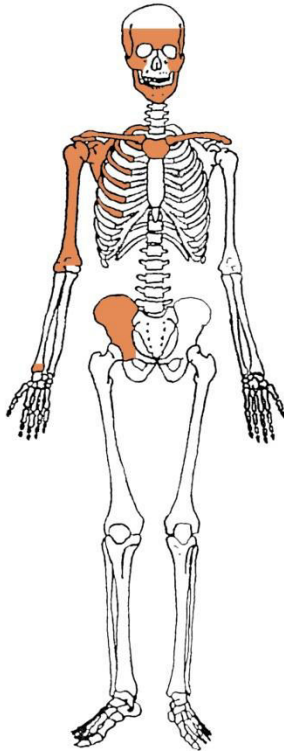
Spol: dijete.

Starost u trenutku smrti: 0,5 do 1 godina.

Patološke promjene: blaga zrasla *cribra orbitalia* prisutna je u orbitama. Blagi aktivni periostitis prisutan je na kostima glave, na bedrenim, goljeničnim i lisnim kostima.

Asocirani materijalni ostaci ili životinjske kosti: nisu prisutni.

Gr. 291



Stupanj ušćuvanosti korteksa: odličan.

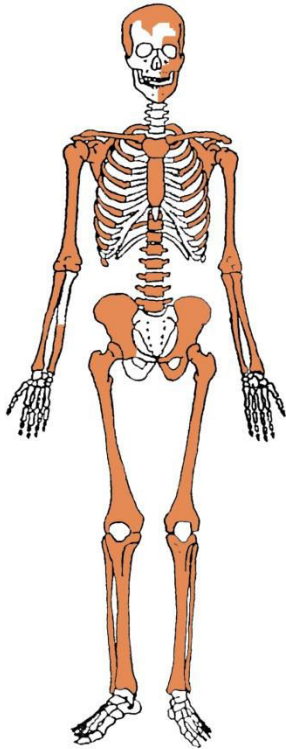
Spol: dijete.

Starost u trenutku smrti: 0,5 do 1 godina.

Patološke promjene: blaga aktivna *cribra orbitalia* prisutna je u orbitama. Blagi aktivni periostitis prisutan je na kostima glave i desnoj nadlaktičnoj kosti.

Asocirani materijalni ostaci ili životinjske kosti: nisu prisutni.

Gr. 292



Stupanj ušćuvanosti korteksa: odličan.

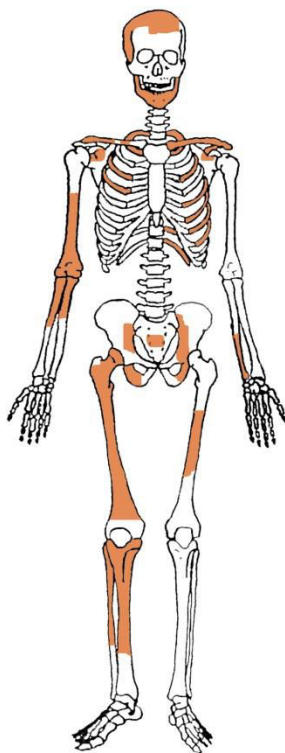
Spol: dijete.

Starost u trenutku smrti: perinatalno.

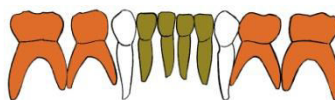
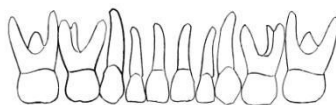
Patološke promjene: blagi aktivni periostitis prisutan je na sljepoočnim kostima.

Asocirani materijalni ostaci ili životinjske kosti: nisu prisutni.

Gr. 293



GORNJA ČELJUST (maxilla)



DONJA ČELJUST (mandibula)

- | | |
|--------------------------|------------------------------|
| ■ zub prisutan | ■ prisutan karijes |
| ■ zub ispao zaživotno | ■ prisutan alveolarni apsces |
| ■ zub ispao postmortalno | |

Stupanj uščuvanosti korteksa: vrlo dobar.

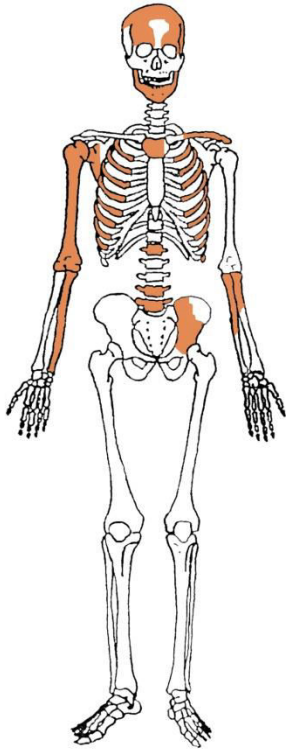
Spol: dijete.

Starost u trenutku smrti: 1 do 2 godine.

Patološke promjene: nisu prisutne.

Asocirani materijalni ostaci ili životinjske kosti: nisu prisutni.

Gr. 294



Stupanj ušćuvanosti korteksa: vrlo dobar.

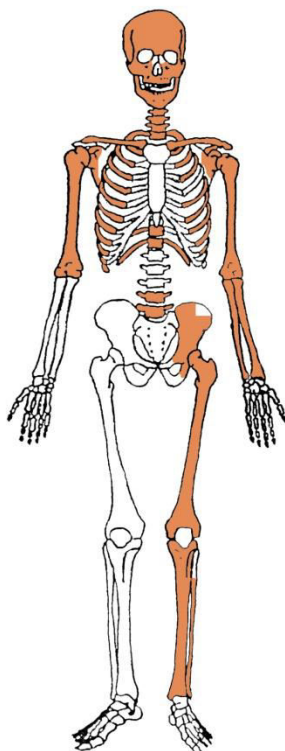
Spol: dijete.

Starost u trenutku smrti: 0 do 1 godina.

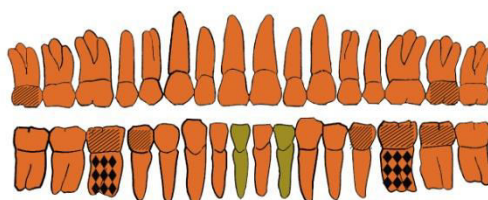
Patološke promjene: blagi aktivni periostitis prisutan je na kostima glave.

Asocirani materijalni ostaci ili životinjske kosti: nisu prisutni.

Gr. 295



GORNJA ČELJUST (maxilla)



DONJA ČELJUST (mandibula)

- | | |
|--------------------------|------------------------------|
| ■ zub prisutan | ■ prisutan karijes |
| ■ zub ispao zaživotno | ■ prisutan alveolarni apsces |
| ■ zub ispao postmortalno | |

Stupanj ušćuvanosti korteksa: vrlo dobar.

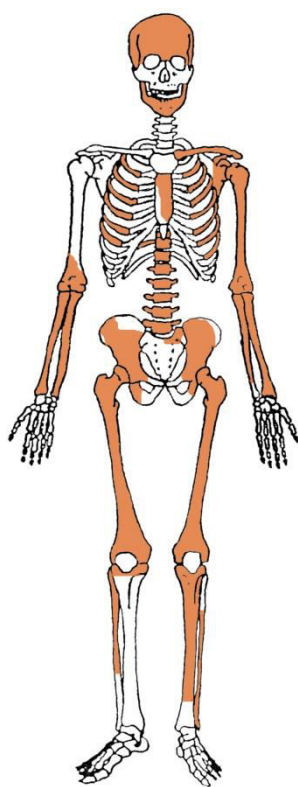
Spol: žena.

Starost u trenutku smrti: 20 do 25 godina.

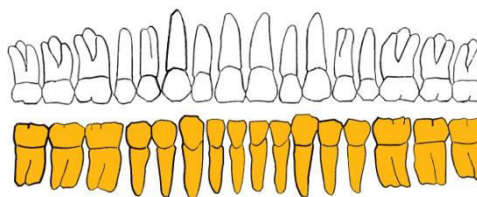
Patološke promjene: Schmorlovi defekti prisutni su na 7., 8., 9., 10. 11. i 12. prsnom te 4. slabinskom kralješku. Na zubima su prisutni hipoplastični defekti.

Asocirani materijalni ostaci ili životinjske kosti: nisu prisutni.

Gr. 296



GORNJA ČELJUST (maxilla)



DONJA ČELJUST (mandibula)

- | | |
|--|--|
|  zub prisutan |  prisutan karijes |
|  zub ispao zaživotno |  prisutan alveolarni apsces |
|  zub ispao postmortalno | |

Stupanj ušćuvanosti korteksa: vrlo dobar.

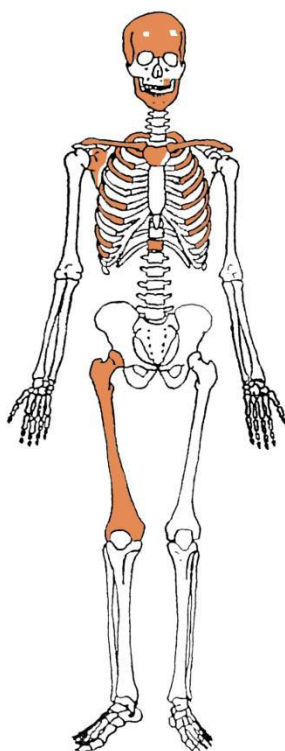
Spol: žena.

Starost u trenutku smrti: više od 60 godina.

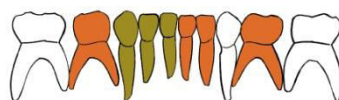
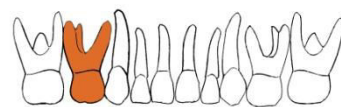
Patološke promjene: blagi degenerativni OA prisutan je na temporomandibularnim zgobovima, lijevom ramenu, desnom laktu, kukovima i koljenima, na 3., 4., 5., 6., 7., 8., 9., 10., 11. i 12. prsnom te 1., 2., 3., 4. i 5. slabinskom kralješku. Blaga zarasla ektokranijalna poroznost prisutna je na tjemenim kostima i zatiljnoj kosti. Antemortalna kompresijska fraktura prisutna je na 3. prsnom kralješku. Antemortalna dobro zarasla fraktura prisutna je na 11. desnom rebru; trauma se očituje po malom remodeliranom kalusu.

Asocirani materijalni ostaci ili životinjske kosti: nisu prisutni.

Gr. 297



GORNJA ČELJUST (maxilla)



DONJA ČELJUST (mandibula)

- | | |
|--------------------------|------------------------------|
| ■ zub prisutan | ■ prisutan karijes |
| ■ zub ispao zaživotno | ■ prisutan alveolarni apsces |
| ■ zub ispao postmortalno | |

Stupanj uščuvanosti korteksa: vrlo dobar.

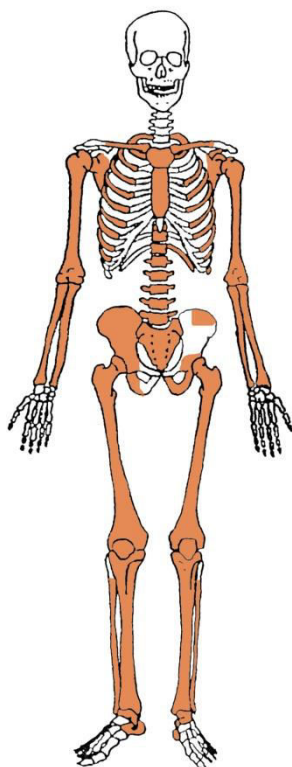
Spol: dijete.

Starost u trenutku smrti: 1 do 2 godine.

Patološke promjene: blaga aktivna *cribra orbitalia* prisutna je u orbitama. Blagi aktivni periostitis prisutan je na sljepoočnim kostima.

Asocirani materijalni ostaci ili životinjske kosti: nisu prisutni.

Gr. 298



Stupanj uščuvanosti korteksa: odličan.

Spol: muškarac.

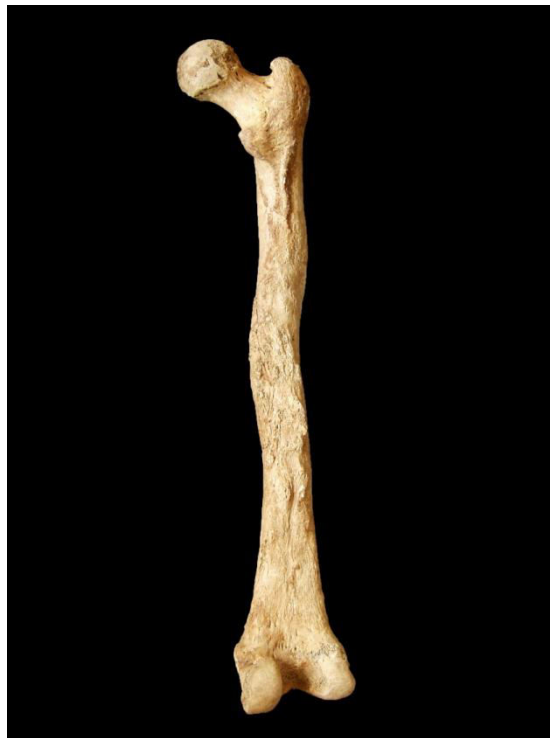Starost u trenutku smrti: 45 do 50 godina.

Patološke promjene: blagi degenerativni OA prisutan je na ramenima, laktovima, kukovima i koljenima, na 3., 4., 5., 6., 7., 8., 9., 10., 11. i 12. prsnom te 1., 3. i 4. slabinskom kralješku. Antemortalne dobro zarasle frakture prisutne su na 11. lijevom i 3. desnom rebru; traume se očituje po malim remodeliranom kalusima i preklopu kosti. Antemortalna dobro zarasla fraktura prisutna je na distalnoj polovici dijafize lijeve lakatne kosti; trauma se očituje po velikom kalusu i blagom zaraslom periostitisu. Antemortalna dobro zarasla fraktura prisutna je na distalnoj zglobnoj plohi desne goljenične kosti; trauma se očituje po dvije linije frakture koje su okomite jedna na drugu i blagom zaraslom periostitisu. Vretenasto zadebljanje

praćeno osteomijelitisom prisutno je na desnoj bedrenoj, goljениćnoj i lisnoj kosti (slike 1 i 2). Koštana ankiloza prisutna je na desnoj zdjelićnoj kosti i križnoj kosti.

Asocirani materijalni ostaci ili životinjske kosti: nisu prisutni.

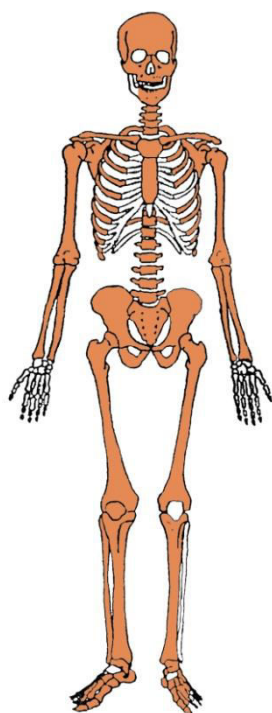
Slika 1. Vretenasto zadebljanje desne bedrene kosti.



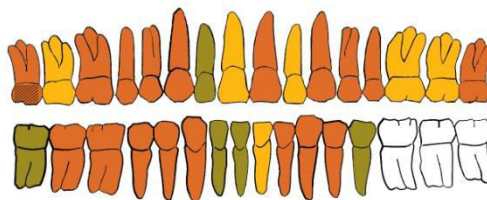
Slika 2. Vretenasto zadebljanje desne goljениćne kosti.



Gr. 299



GORNJA ČELJUST (maxilla)



DONJA ČELJUST (mandibula)

- | | |
|--------------------------|------------------------------|
| ■ zub prisutan | ■ prisutan karijes |
| ■ zub ispao zaživotno | ■ prisutan alveolarni apsces |
| ■ zub ispao postmortalno | |

Stupanj uščuvanosti korteksa: dobar.

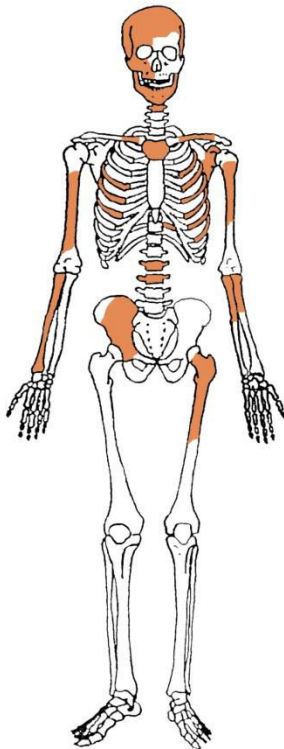
Spol: muškarac.

Starost u trenutku smrti: 40 do 45 godina.

Patološke promjene: blagi degenerativni OA prisutan je na laktovima te 1., 2., 3., 4. i 5. slabinskom kralješku. Schmorlovi defekti prisutni su 11. i 12. prsnom te 1. i 2. slabinskom kralješku. Blaga zarasla *cribra orbitalia* prisutna je u orbitama. Benigni kortikalni defekti prisutni su na hvatištima mišića *latissimus dorsi* obje nadlaktične kosti. Na zubima su prisutni hipoplastični defekti.

Asocirani materijalni ostaci ili životinjske kosti: nisu prisutni.

Gr. 300



Stupanj ušćuvanosti korteksa: vrlo dobar.

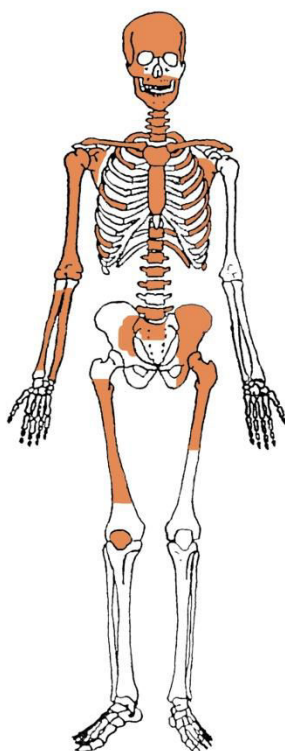
Spol: dijete.

Starost u trenutku smrti: 0,5 do 1 godina.

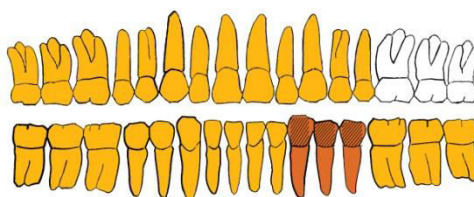
Patološke promjene: blaga aktivna *cribra orbitalia* prisutna je u desnoj orbiti. Blagi aktivni periostitis prisutan je na kostima glave i desnoj zdjeličnoj kosti.

Asocirani materijalni ostaci ili životinjske kosti: nisu prisutni.

Gr. 301



GORNJA ČELJUST (maxilla)



DONJA ČELJUST (mandibula)

- | | |
|--------------------------|------------------------------|
| ■ zub prisutan | ■ prisutan karijes |
| ■ zub ispao zaživotno | ■ prisutan alveolarni apsces |
| ■ zub ispao postmortalno | |

Stupanj ušćuvanosti korteksa: dobar.

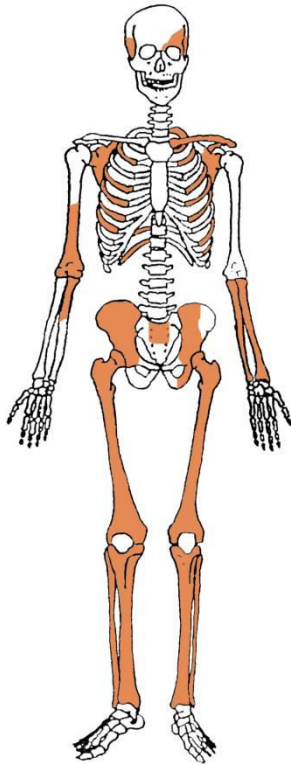
Spol: žena.

Starost u trenutku smrti: više od 60 godina.

Patološke promjene: blagi degenerativni OA prisutan je na desnom ramenu, lijevom kuku i desnom koljenu, na 1., 2., 3., 4. i 5. vratnom, 2., 3., 4., 5., 6., 7., 8., 9., 10., 11. i 12. prsnom te 5. slabinskom kralješku. Schmorlovi defekti prisutni su na 7., 8., 9. i 10. prsnom kralješku.

Asocirani materijalni ostaci ili životinjske kosti: nisu prisutni.

Gr. 302



Stupanj ušćuvanosti korteksa: vrlo dobar.

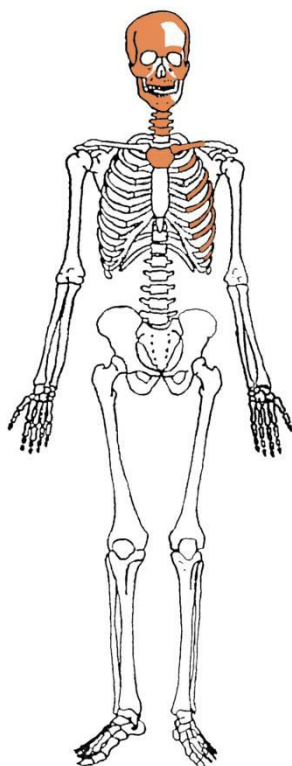
Spol: dijete.

Starost u trenutku smrti: novorođenče.

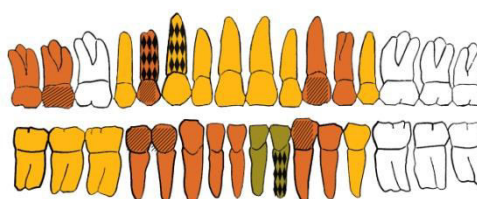
Patološke promjene: blagi aktivni periostitis prisutan je na desnoj sljepoočnoj kosti, lakatnim i goljениčnim kostima.

Asocirani materijalni ostaci ili životinjske kosti: nisu prisutni.

Gr. 303



GORNJA ČELJUST (maxilla)



DONJA ČELJUST (mandibula)

- | | |
|--------------------------|------------------------------|
| ■ zub prisutan | ■ prisutan karijes |
| ■ zub ispao zaživotno | ■ prisutan alveolarni apsces |
| ■ zub ispao postmortalno | |

Stupanj ušćuvanosti korteksa: dobar.

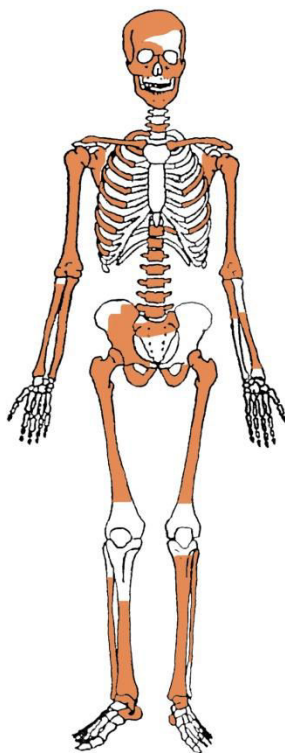
Spol: žena.

Starost u trenutku smrti: 35 do 45 godina.

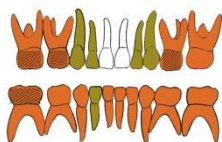
Patološke promjene: blagi degenerativni OA prisutan je na 5., 6., 7., 8. i 9. prsnom kralješku. Blaga zarasla *cribra orbitalia* prisutna je u orbitama. Blaga zarasla ektokranijalna poroznost prisutna je na tjemenim kostima i zatiljnoj kosti.

Asocirani materijalni ostaci ili životinjske kosti: nisu prisutni.

Gr. 304



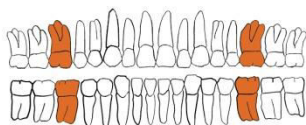
GORNJA ČELJUST (maxilla)



DONJA ČELJUST (mandibula)

- | | |
|--------------------------|------------------------------|
| ■ zub prisutan | ■ prisutan karijes |
| ■ zub ispao zaživotno | ■ prisutan alveolarni apsces |
| ■ zub ispao postmortalno | |

GORNJA ČELJUST (maxilla)



DONJA ČELJUST (mandibula)

- | | |
|--------------------------|------------------------------|
| ■ zub prisutan | ■ prisutan karijes |
| ■ zub ispao zaživotno | ■ prisutan alveolarni apsces |
| ■ zub ispao postmortalno | |

Stupanj ušćuvanosti korteksa: vrlo dobar.

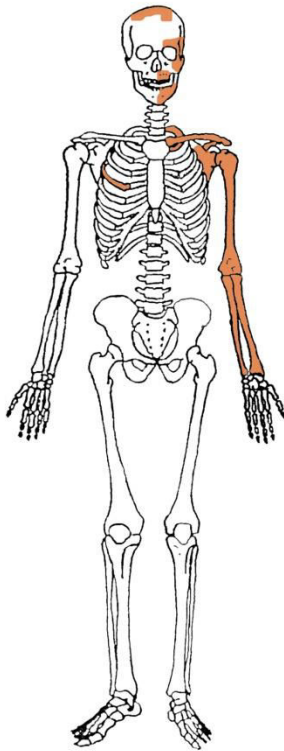
Spol: dijete.

Starost u trenutku smrti: 6 do 7 godina.

Patološke promjene: blaga zarašla *cribra orbitalia* prisutna je u desnoj orbiti. Blagi aktivni periostitis prisutan je na goljениčnim kostima.

Asocirani materijalni ostaci ili životinjske kosti: nisu prisutni.

Gr. 305



Stupanj ušćuvanosti korteksa: vrlo dobar.

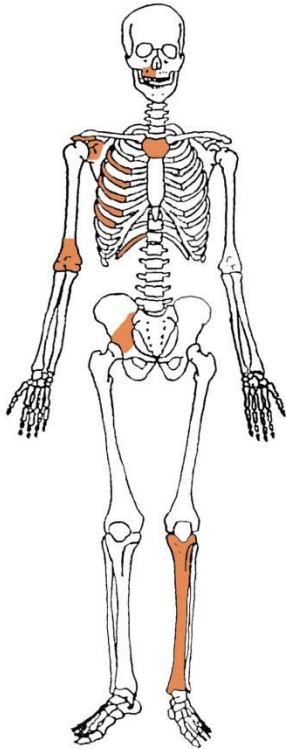
Spol: dijete.

Starost u trenutku smrti: 0 do 0,5 godina.

Patološke promjene: blagi aktivni periostitis prisutan je na lijevoj sljepoočnoj kosti i lijevoj nadlaktičnoj kosti.

Asocirani materijalni ostaci ili životinjske kosti: nisu prisutni.

Gr. 306



Stupanj ušćuvanosti korteksa: vrlo dobar.

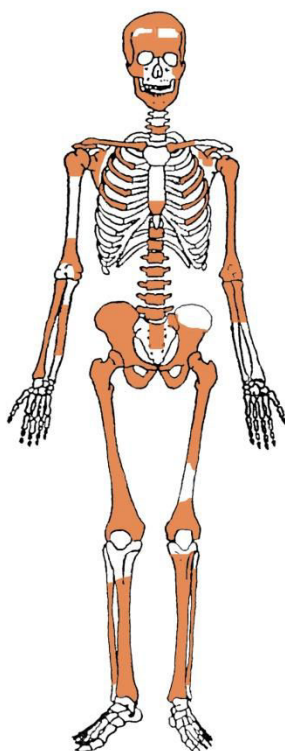
Spol: dijete.

Starost u trenutku smrti: 0,5 do 1 godina.

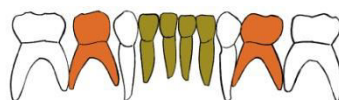
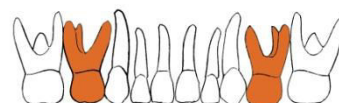
Patološke promjene: nisu prisutne.

Asocirani materijalni ostaci ili životinjske kosti: željezni čavao.

Gr. 307



GORNJA ČELJUST (maxilla)



DONJA ČELJUST (mandibula)

- | | |
|--------------------------|------------------------------|
| ■ zub prisutan | ■ prisutan karijes |
| ■ zub ispao zaživotno | ■ prisutan alveolarni apsces |
| ■ zub ispao postmortalno | |

Stupanj uščuvanosti korteksa: vrlo dobar.

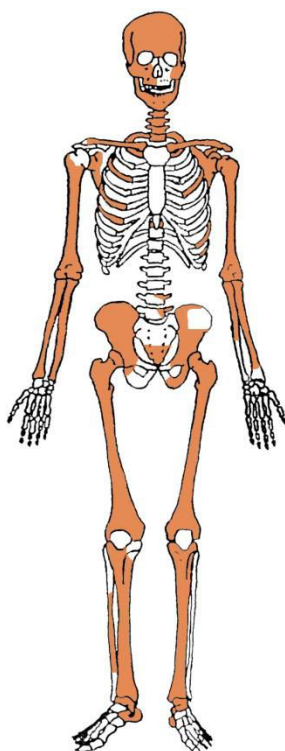
Spol: dijete.

Starost u trenutku smrti: 1 do 2 godine.

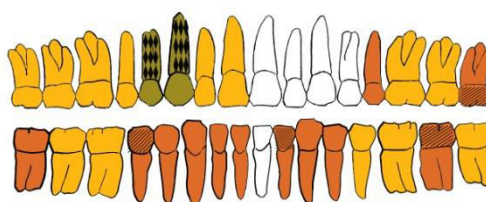
Patološke promjene: blagi aktivni periostitis prisutan je na sljepoočnim kostima i donjoj čeljusti. Krajevi epifiza bedrenih kostiju, desne palčane kosti i nadlaktičnih kostiju su prošireni. Riječ o patološkim promjenama koje odgovaraju prisustvu rahitisa.

Asocirani materijalni ostaci ili životinjske kosti: nisu prisutni.

Gr. 308



GORNJA ČELJUST (maxilla)



DONJA ČELJUST (mandibula)

- | | |
|--|--|
|  zub prisutan |  prisutan karijes |
|  zub ispao zaživotno |  prisutan alveolarni apsces |
|  zub ispao postmortalno | |

Stupanj ušćuvanosti korteksa: vrlo dobar.

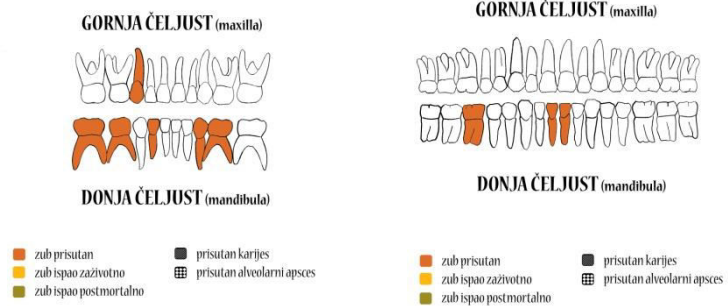
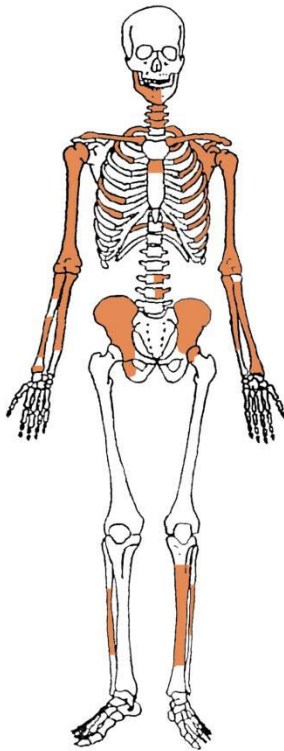
Spol: žena.

Starost u trenutku smrti: 40 do 45 godina.

Patološke promjene: blagi degenerativni OA prisutan je na 4., 5., 6., 7., 8., 9. i 10. prsnom te 5. slabinskom kralješku. Blaga zarasla *cribra orbitalia* prisutna je u orbitama. Schmorlovi defekti prisutni su na 9. i 10. prsnom te 4. slabinskom kralješku. Blagi zarasli periostitis prisutan je na desnoj lisnoj kosti.

Asocirani materijalni ostaci ili životinjske kosti: nisu prisutni.

Gr. 309



Stupanj ušćuvanosti korteksa: odličan.

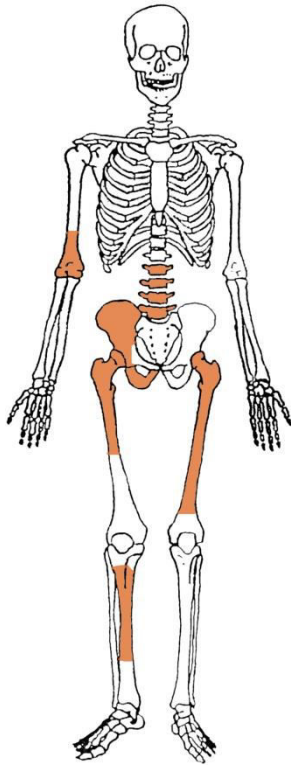
Spol: dijete.

Starost u trenutku smrti: 7 do 8 godina.

Patološke promjene: nisu prisutne.

Asocirani materijalni ostaci ili životinjske kosti: nisu prisutni.

Gr. 310



Stupanj ušćuvanosti korteksa: vrlo dobar.

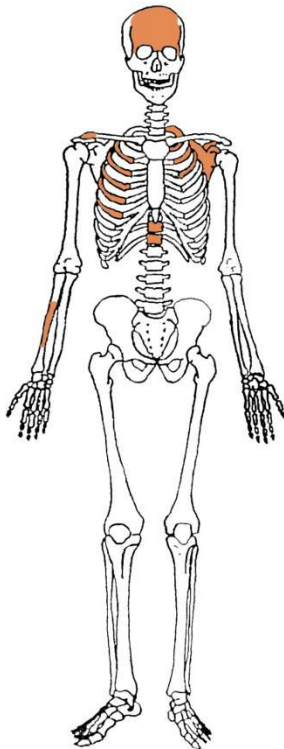
Spol: dijete.

Starost u trenutku smrti: perinatalno.

Patološke promjene: nisu prisutne.

Asocirani materijalni ostaci ili životinjske kosti: nisu prisutni.

Gr. 311



Stupanj uščuvanosti korteksa: vrlo dobar.

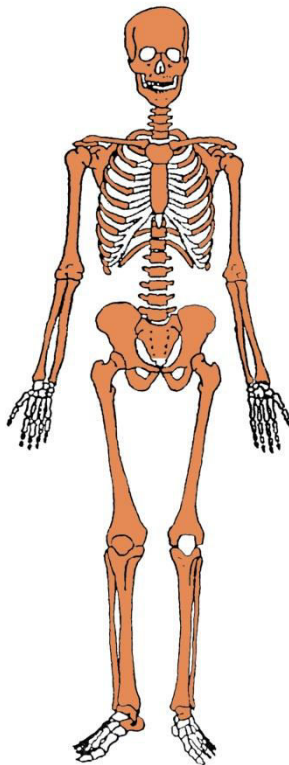
Spol: dijete.

Starost u trenutku smrti: 10 do 12 godina.

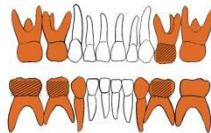
Patološke promjene: blagi aktivni periostitis prisutan je na čeonj kosti. Jaka aktivna *cribra orbitalia* prisutna je u orbitama.

Asocirani materijalni ostaci ili životinjske kosti: nisu prisutni.

Gr. 312



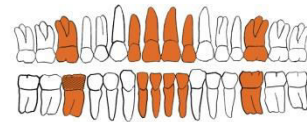
GORNJA ČELJUST (maxilla)



DONJA ČELJUST (mandibula)



GORNJA ČELJUST (maxilla)



DONJA ČELJUST (mandibula)



Stupanj uščuvanosti korteksa: odličan.

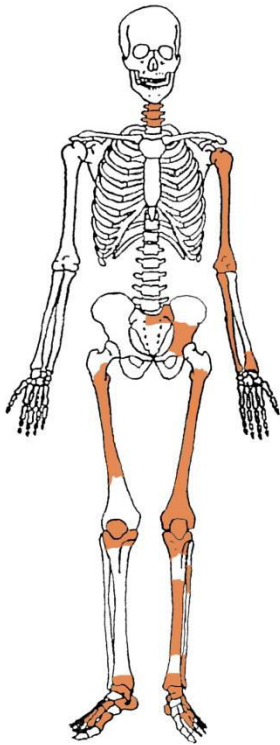
Spol: dijete.

Starost u trenutku smrti: 10 do 10,5 godina.

Patološke promjene: blaga zarašla *cribra orbitalia* prisutna je u orbitama.

Asocirani materijalni ostaci ili životinjske kosti: nisu prisutni.

Gr. 313



Stupanj ušćuvanosti korteksa: dobar.

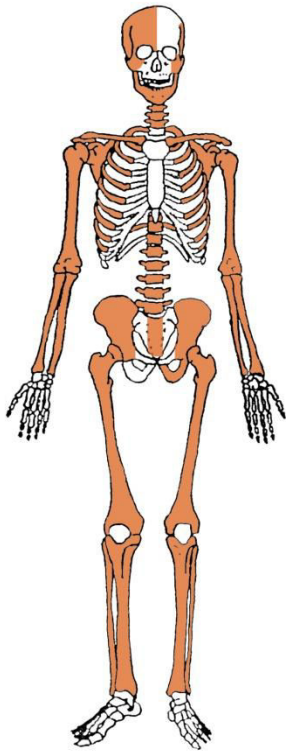
Spol: žena.

Starost u trenutku smrti: 40 do 50 godina.

Patološke promjene: nisu prisutne.

Asocirani materijalni ostaci ili životinjske kosti: nisu prisutni.

Gr. 314



Stupanj uščuvanosti korteksa: odličan.

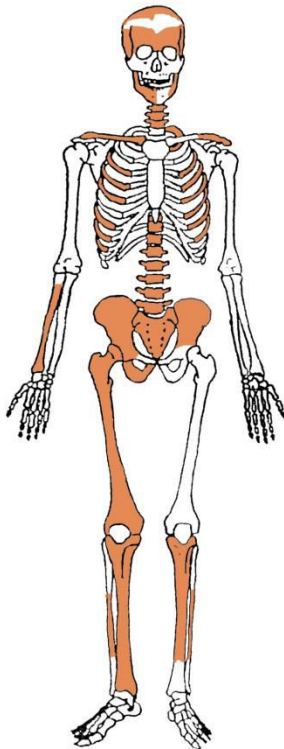
Spol: dijete.

Starost u trenutku smrti: perinatalno.

Patološke promjene: blagi aktivni periostitis prisutan je na sljepoočnim kostima, obje zdjelične kosti i goljениčnim kostima.

Asocirani materijalni ostaci ili životinjske kosti: nisu prisutni.

Gr. 315



Stupanj uščuvanosti korteksa: odličan.

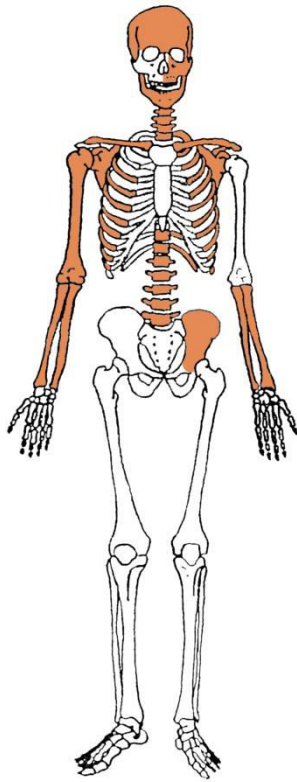
Spol: dijete.

Starost u trenutku smrti: 0 do 0,5 godina.

Patološke promjene: blagi aktivni periostitis prisutan je na kostima glave, donjoj čeljusti i goljeničnim kostima.

Asocirani materijalni ostaci ili životinjske kosti: nisu prisutni.

Gr. 316



Stupanj ušćuvanosti korteksa: vrlo dobar.

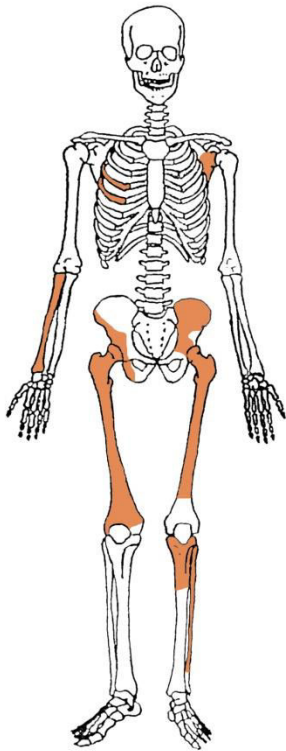
Spol: dijete.

Starost u trenutku smrti: perinatalno.

Patološke promjene: blagi aktivni periostitis prisutan je na kostima glave i donjoj ćeljusti.

Asocirani materijalni ostaci ili životinjske kosti: nisu prisutni.

Gr. 317



Stupanj ušćuvanosti korteksa: vrlo dobar.

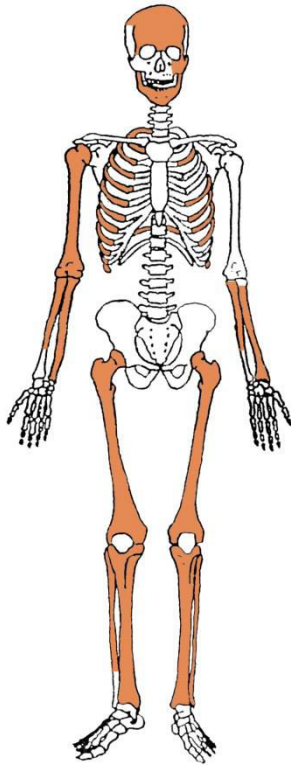
Spol: dijete.

Starost u trenutku smrti: perinatalno.

Patološke promjene: nisu prisutne.

Asocirani materijalni ostaci ili životinjske kosti: nisu prisutni.

Gr. 318



Stupanj ušćuvanosti korteksa: odličan.

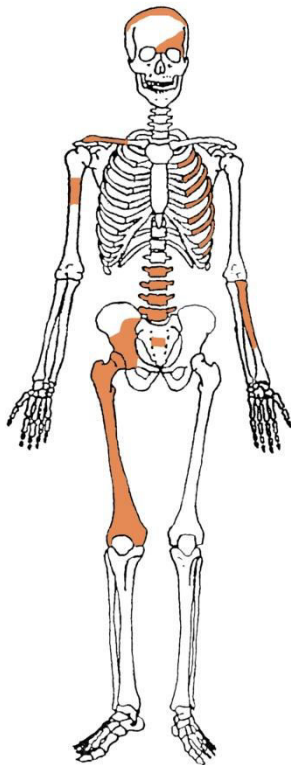
Spol: dijete.

Starost u trenutku smrti: 0,5 do 1 godina.

Patološke promjene: nisu prisutne.

Asocirani materijalni ostaci ili životinjske kosti: nisu prisutni.

Gr. 319



Stupanj ušćuvanosti korteksa: vrlo dobar.

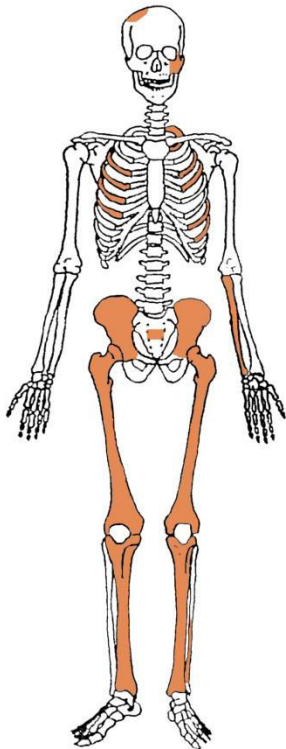
Spol: dijete.

Starost u trenutku smrti: 1 do 2 godine.

Patološke promjene: blagi aktivni periostitis prisutan je na kostima glave. Umjerena aktivna *cribra orbitalia* prisutna je u lijevoj orbiti.

Asocirani materijalni ostaci ili životinjske kosti: nisu prisutni.

Gr. 320



Stupanj ušćuvanosti korteksa: vrlo dobar.

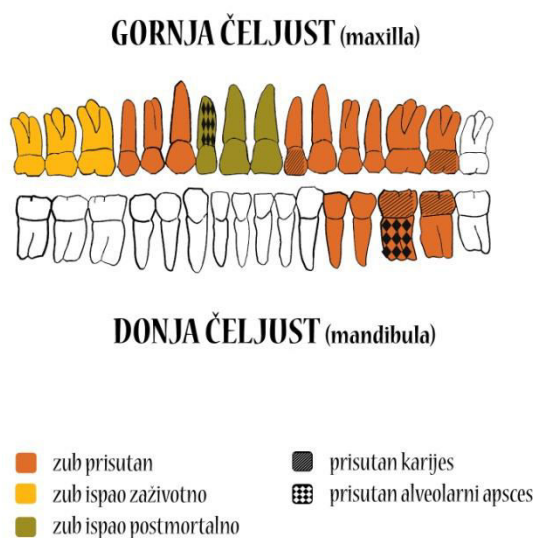
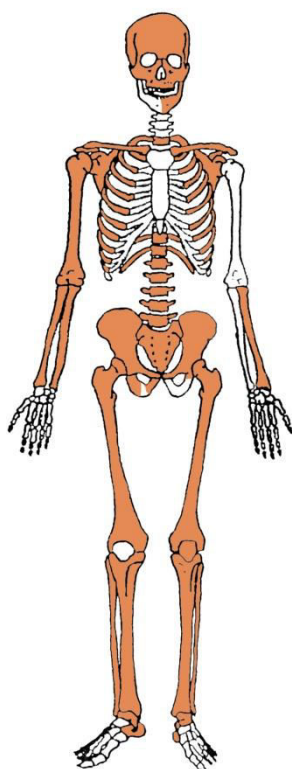
Spol: dijete.

Starost u trenutku smrti: 0 do 0,5 godina.

Patološke promjene: blagi aktivni periostitis prisutan je na goljenućnim kostima.

Asocirani materijalni ostaci ili ųivotinjske kosti: nisu prisutni.

Gr. 321



Stupanj uščuvanosti korteksa: vrlo dobar.

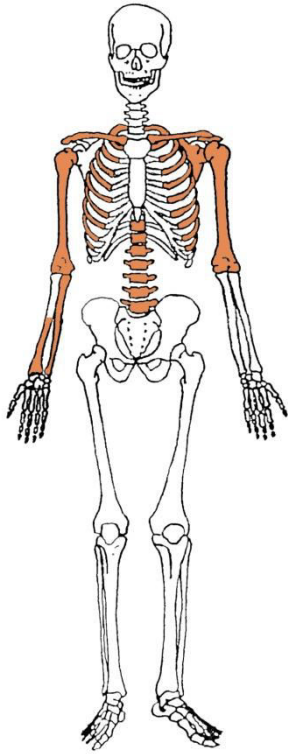
Spol: muškarac.

Starost u trenutku smrti: 35 do 40 godina.

Patološke promjene: blagi degenerativni OA prisutan je na koljenima te 7., 8., 9. i 10. prsnom kralješku. Schmorlovi defekti prisutni su na 9., 10. i 11. prsnom kralješku. Benigni kortikalni defekt prisutan je na hvatištu mišića *latissimus dorsi* desne nadlaktične kosti. Na zubima su prisutni hipoplastični defekti.

Asocirani materijalni ostaci ili životinjske kosti: nisu prisutni.

Gr. 322



Stupanj ušćuvanosti korteksa: vrlo dobar.

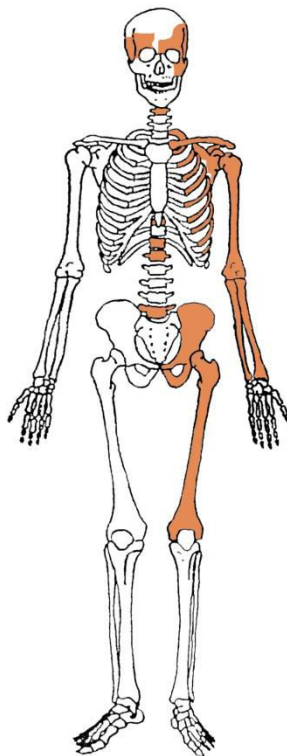
Spol: dijete.

Starost u trenutku smrti: 0,5 do 1 godina.

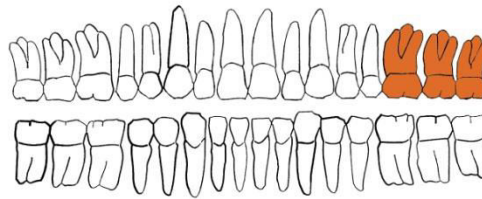
Patološke promjene: nisu prisutne.

Asocirani materijalni ostaci ili životinjske kosti: nisu prisutni.

Gr. 323



GORNJA ČELJUST (maxilla)



DONJA ČELJUST (mandibula)

- | | |
|--------------------------|------------------------------|
| ■ zub prisutan | ■ prisutan karijes |
| ■ zub ispao zaživotno | ■ prisutan alveolarni apsces |
| ■ zub ispao postmortalno | |

Stupanj uščuvanosti korteksa: odličan.

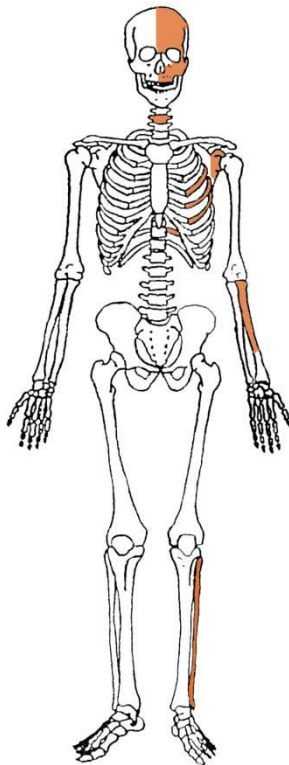
Spol: muškarac.

Starost u trenutku smrti: 30 do 35 godina.

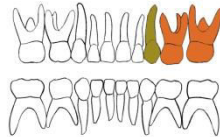
Patološke promjene: nisu prisutne.

Asocirani materijalni ostaci ili životinjske kosti: nisu prisutni.

Gr. 324



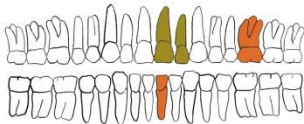GORNJA ČELJUST (maxilla)



DONJA ČELJUST (mandibula)

- zub prisutan
- prisutan karijes
- zub ispao zaživotno
- prisutan alveolarni apsces
- zub ispao postmortalno

GORNJA ČELJUST (maxilla)



DONJA ČELJUST (mandibula)

- zub prisutan
- prisutan karijes
- zub ispao zaživotno
- prisutan alveolarni apsces
- zub ispao postmortalno

Stupanj ušćuvanosti korteksa: loš.

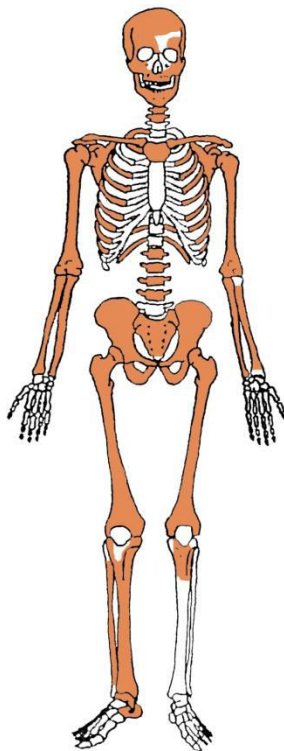
Spol: dijete.

Starost u trenutku smrti: 9 do 10 godina.

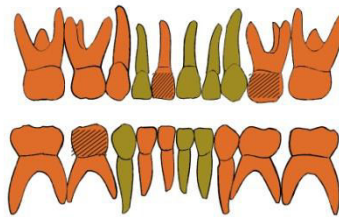
Patološke promjene: blaga zarašla *cribra orbitalia* prisutna je u lijevoj orbiti.

Asocirani materijalni ostaci ili životinjske kosti: nisu prisutni.

Gr. 325



GORNJA ČELJUST (maxilla)



DONJA ČELJUST (mandibula)

- | | |
|--------------------------|------------------------------|
| ■ zub prisutan | ■ prisutan karijes |
| ■ zub ispao zaživotno | ■ prisutan alveolarni apsces |
| ■ zub ispao postmortalno | |

Stupanj uščuvanosti korteksa: vrlo dobar.

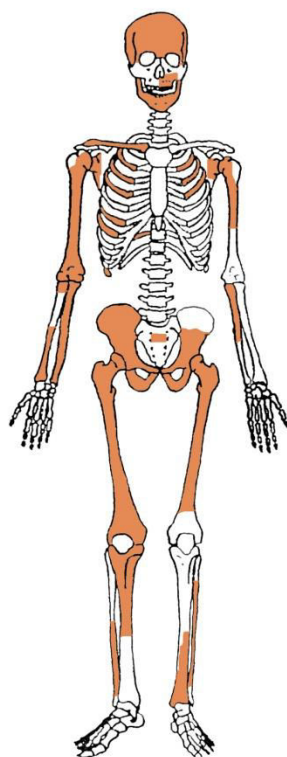
Spol: dijete.

Starost u trenutku smrti: 4 do 5 godina.

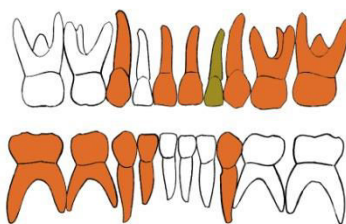
Patološke promjene: nisu prisutne.

Asocirani materijalni ostaci ili životinjske kosti: željezni čavao.

Gr. 326



GORNJA ČELJUST (maxilla)



DONJA ČELJUST (mandibula)

- | | |
|--------------------------|------------------------------|
| ■ zub prisutan | ■ prisutan karijes |
| ■ zub ispao zaživotno | ■ prisutan alveolarni apsces |
| ■ zub ispao postmortalno | |

Stupanj ušćuvanosti korteksa: vrlo dobar.

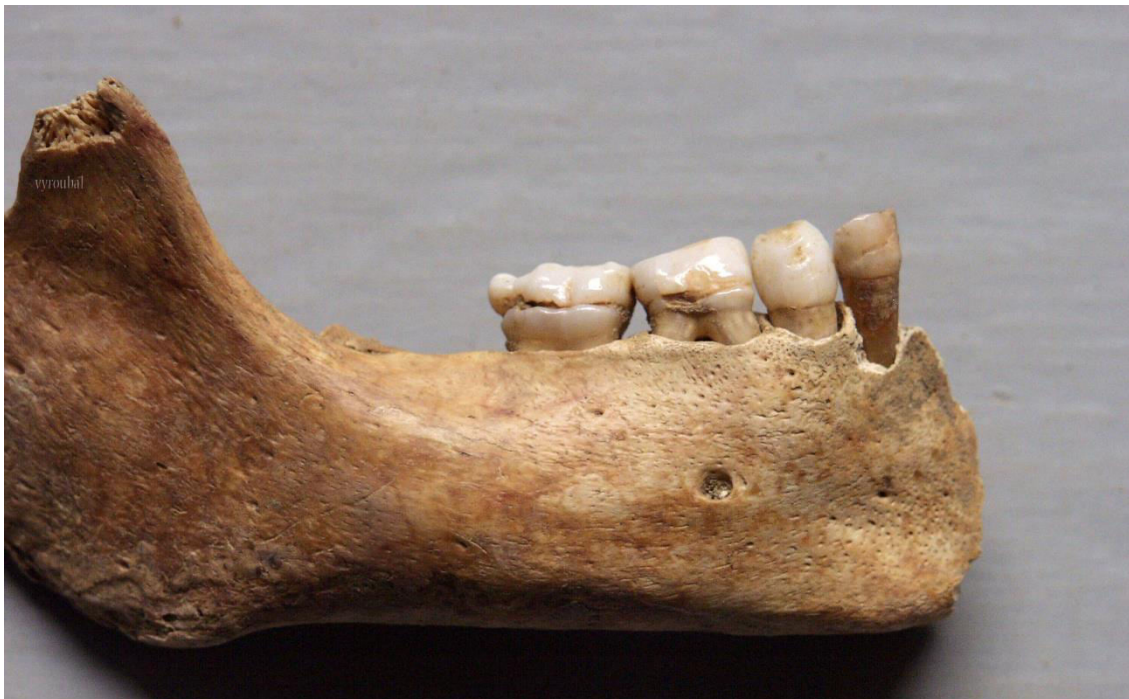Spol: dijete.

Starost u trenutku smrti: 3,5 do 4,5 godine.

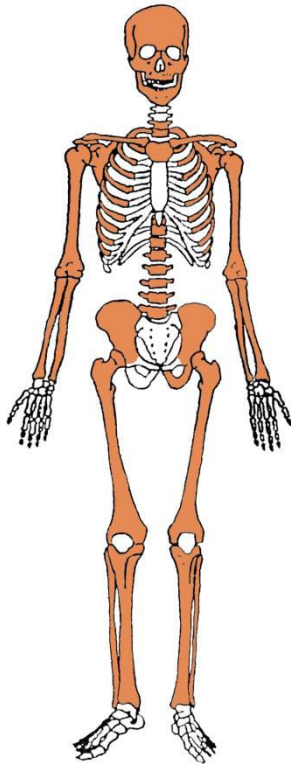
Patološke promjene: blaga zarasla CO u orbitama. Na zubima su prisutni iznimno jaki hipoplastični defekti (slika 3).

Asocirani materijalni ostaci ili životinjske kosti: nisu prisutni.

Slika 3. Iznimno jaki hipoplastični defekti na zubima.



Gr. 327



Stupanj ušćuvanosti korteksa: vrlo dobar.

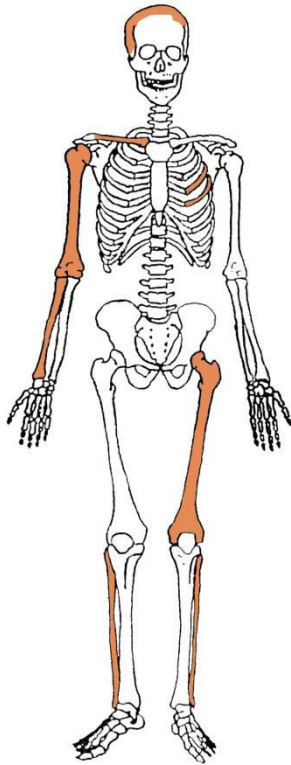
Spol: dijete.

Starost u trenutku smrti: perinatalno.

Patološke promjene: blagi aktivni periostitis prisutan je na sljepoočnim kostima.

Asocirani materijalni ostaci ili životinjske kosti: nisu prisutni.

Gr. 328, osoba A



Stupanj ušćuvanosti korteksa: vrlo dobar.

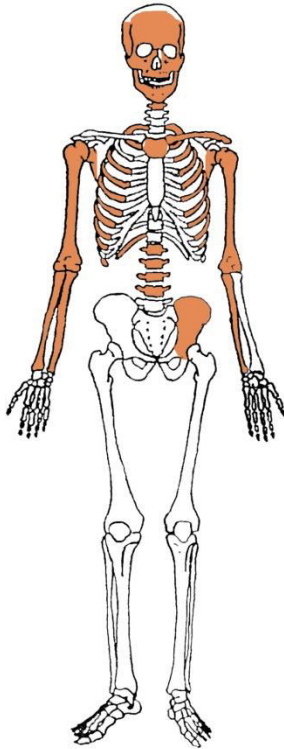
Spol: dijete.

Starost u trenutku smrti: perinatalno.

Patološke promjene: blagi aktivni periostitis prisutan je na desnoj nadlaktičnoj kosti.

Asocirani materijalni ostaci ili životinjske kosti: nisu prisutni.

Gr. 328, osoba B



Stupanj ušćuvanosti korteksa: vrlo dobar.

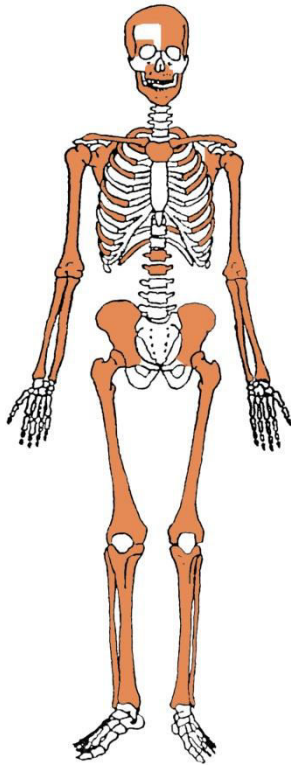
Spol: dijete.

Starost u trenutku smrti: perinatalno.

Patološke promjene: blagi aktivni periostitis prisutan je na sljepoočnim kostima i lijevoj zdjeličnoj kosti.

Asocirani materijalni ostaci ili životinjske kosti: nisu prisutni.

Gr. 329



Stupanj ušćuvanosti korteksa: vrlo dobar.

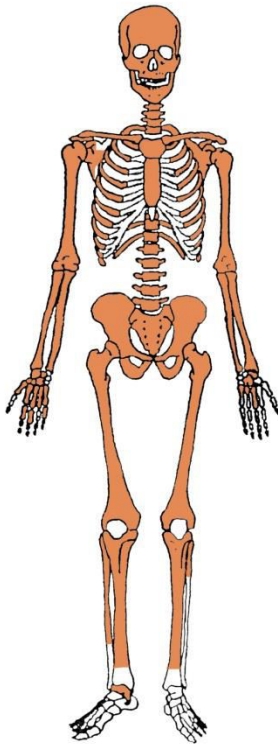
Spol: dijete.

Starost u trenutku smrti: perinatalno.

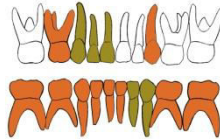
Patološke promjene: blagi aktivni periostitis prisutan je na čeonj kosti i goljениčnim kostima.

Asocirani materijalni ostaci ili životinjske kosti: nisu prisutni.

Gr. 330



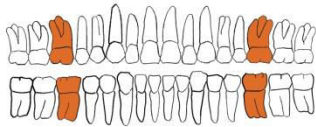
GORNJA ČELJUST (maxilla)



DONJA ČELJUST (mandibula)

- zub prisutan
- zub ispao zaživotno
- zub ispao postmortalno
- prisutan karijes
- prisutan alveolarni apsces

GORNJA ČELJUST (maxilla)



DONJA ČELJUST (mandibula)

- zub prisutan
- zub ispao zaživotno
- zub ispao postmortalno
- prisutan karijes
- prisutan alveolarni apsces

Stupanj uščuvanosti korteksa: odličan.

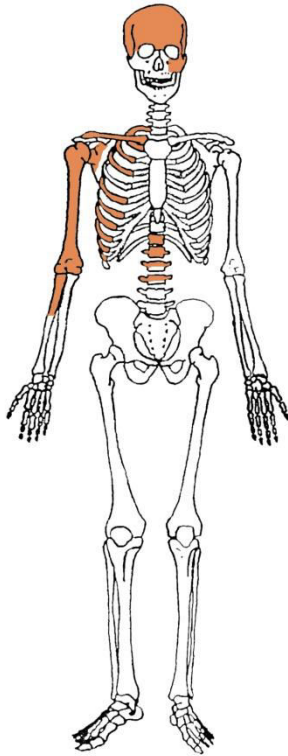
Spol: dijete.

Starost u trenutku smrti: 6 do 7 godina.

Patološke promjene: blaga zarasla C prisutna je u orbitama.

Asocirani materijalni ostaci ili životinjske kosti: nisu prisutni.

Gr. 331



Stupanj ušćuvanosti korteksa: dobar.

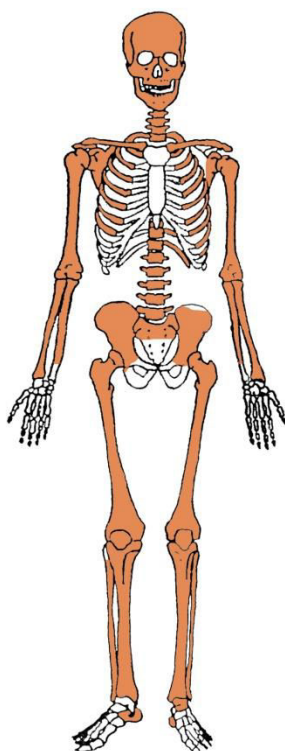
Spol: muškarac.

Starost u trenutku smrti: 20 do 25 godina.

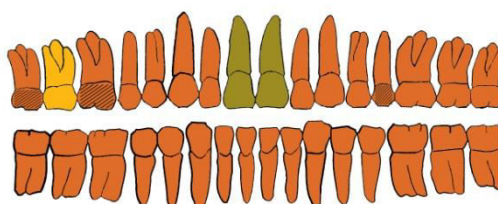
Patološke promjene: nisu prisutne.

Asocirani materijalni ostaci ili životinjske kosti: nisu prisutni.

Gr. 332



GORNJA ČELJUST (maxilla)



DONJA ČELJUST (mandibula)

- | | |
|--------------------------|------------------------------|
| ■ zub prisutan | ■ prisutan karijes |
| ■ zub ispao zaživotno | ■ prisutan alveolarni apsces |
| ■ zub ispao postmortalno | |

Stupanj ušćuvanosti korteksa: vrlo dobar.

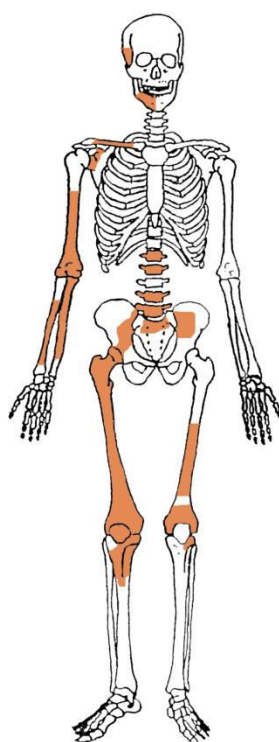
Spol: žena.

Starost u trenutku smrti: 40 do 45 godina.

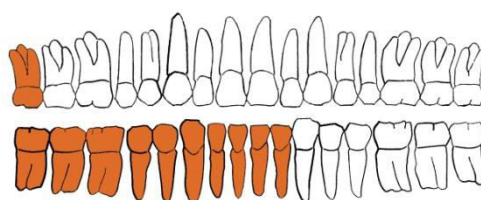
Patološke promjene: blagi degenerativni OA prisutan je na laktovima, kukovima, na 3., 4., 5. i 7. prsnom te 4. i 5. slabinskom kralješku. Schmorlovi defekti prisutni su na 6., 7., 8., 9. i 10. prsnom kralješku. Na zubima su prisutni hipoplastični defekti.

Asocirani materijalni ostaci ili životinjske kosti: nisu prisutni.

Gr. 333



GORNJA ČELJUST (maxilla)



DONJA ČELJUST (mandibula)

- | | | | |
|---|------------------------|---|----------------------------|
|  | zub prisutan |  | prisutan karijes |
|  | zub ispao zaživotno |  | prisutan alveolarni apsces |
|  | zub ispao postmortalno | | |

Stupanj uščuvanosti korteksa: vrlo loš.

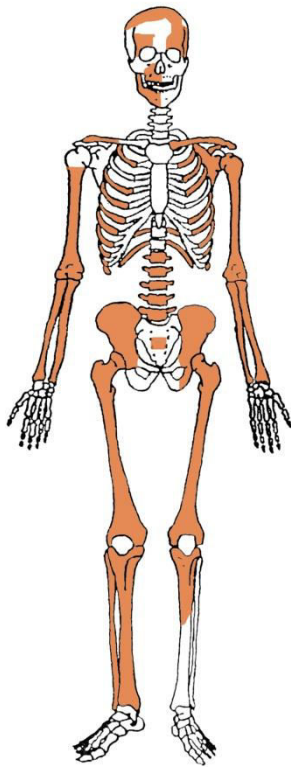
Spol: žena.

Starost u trenutku smrti: 17 do 18 godina.

Patološke promjene: na zubima su prisutni hipoplastični defekti.

Asocirani materijalni ostaci ili životinjske kosti: nisu prisutni.

Gr. 334



Stupanj ušćuvanosti korteksa: vrlo dobar.

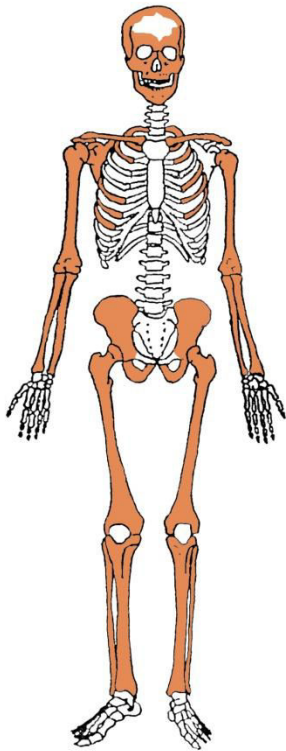
Spol: dijete.

Starost u trenutku smrti: perinatalno.

Patološke promjene: nisu prisutne.

Asocirani materijalni ostaci ili životinjske kosti: nisu prisutni.

Gr. 335



Stupanj ušćuvanosti korteksa: odličan.

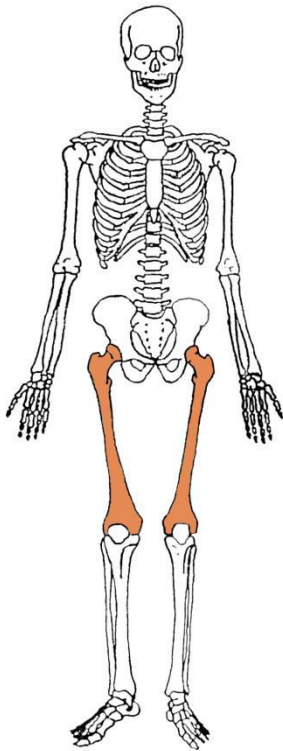
Spol: dijete.

Starost u trenutku smrti: perinatalno.

Patološke promjene: nisu prisutne.

Asocirani materijalni ostaci ili životinjske kosti: nisu prisutni.

Gr. 336



Stupanj ušćuvanosti korteksa: dobar.

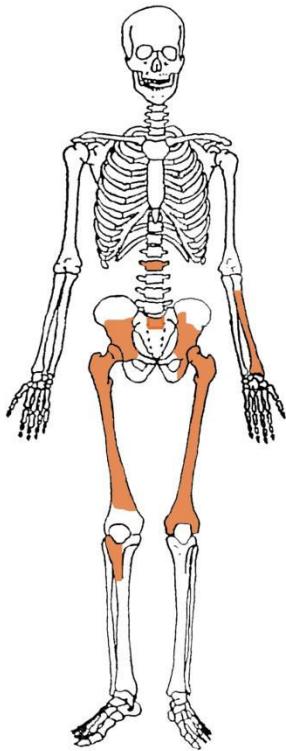
Spol: muškarac.

Starost u trenutku smrti: 35 do 45 godina.

Patološke promjene: nisu prisutne.

Asocirani materijalni ostaci ili životinjske kosti: nisu prisutni.

Gr. 337



Stupanj ušćuvanosti korteksa: loš.

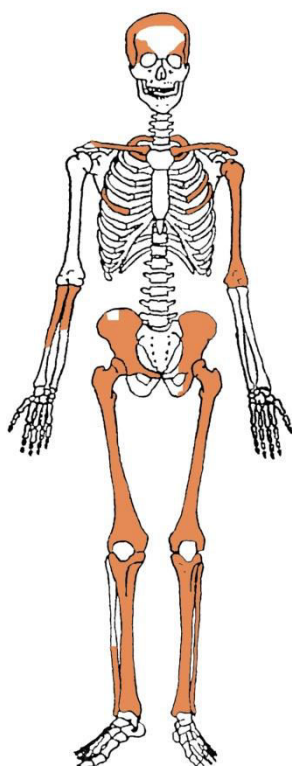
Spol: muškarac.

Starost u trenutku smrti: 18 do 20 godina.

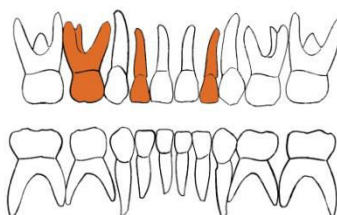
Patološke promjene: nisu prisutne.

Asocirani materijalni ostaci ili životinjske kosti: nisu prisutni.

Gr. 338



GORNJA ČELJUST (maxilla)



DONJA ČELJUST (mandibula)

- | | |
|--------------------------|------------------------------|
| ■ zub prisutan | ■ prisutan karijes |
| ■ zub ispao zaživotno | ■ prisutan alveolarni apsces |
| ■ zub ispao postmortalno | |

Stupanj uščuvanosti korteksa: dobar.

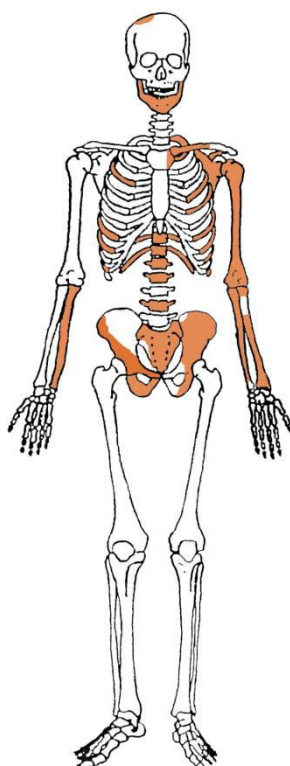
Spol: dijete.

Starost u trenutku smrti: 1 do 1,5 godina.

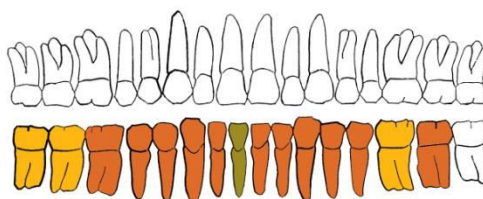
Patološke promjene: umjerena aktivna *cribra orbitalia* prisutna je u orbitama. Blagi aktivni periostitis prisutan je na desnoj sljepoočnoj kosti. Na distalnim dijelovima bedrenih kostiju prisutne su proširene kalcificirane metafize – riječ o patološkim promjenama koje odgovaraju prisustvu skorbuta.

Asocirani materijalni ostaci ili životinjske kosti: nisu prisutni.

Gr. 339



GORNJA ČELJUST (maxilla)



DONJA ČELJUST (mandibula)

- | | | | |
|---|------------------------|---|----------------------------|
|  | zub prisutan |  | prisutan karijes |
|  | zub ispao zaživotno |  | prisutan alveolarni apsces |
|  | zub ispao postmortalno | | |

Stupanj uščuvanosti korteksa: dobar.

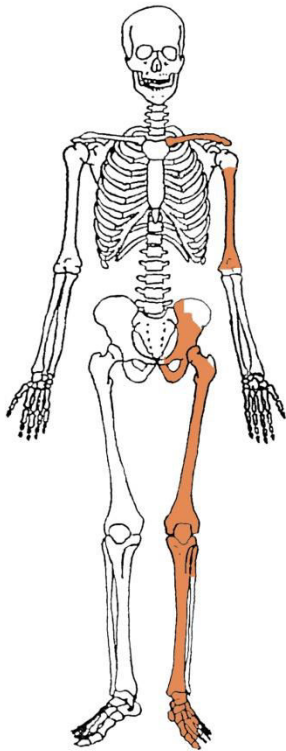
Spol: žena.

Starost u trenutku smrti: 45 do 50 godina.

Patološke promjene: blagi degenerativni OA prisutan je na lijevom laktu, kukovima, na 7., 9., 10., 11. i 12. prsnom te 1., 2. i 4. slabinskom kralješku. Schmorlovi defekti prisutni su na 7. i 9. prsnom kralješku. Na zubima su prisutni hipoplastični defekti.

Asocirani materijalni ostaci ili životinjske kosti: nisu prisutni.

Gr. 340



Stupanj ušćuvanosti korteksa: vrlo dobar.

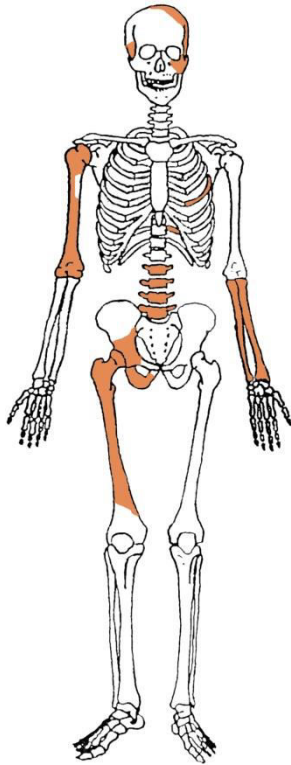
Spol: muškarac.

Starost u trenutku smrti: 40 do 45 godina.

Patološke promjene: blagi degenerativni OA prisutan je na lijevom kuku i lijevom koljenu.

Asocirani materijalni ostaci ili životinjske kosti: nisu prisutni.

Gr. 341



Stupanj ušćuvanosti korteksa: vrlo dobar.

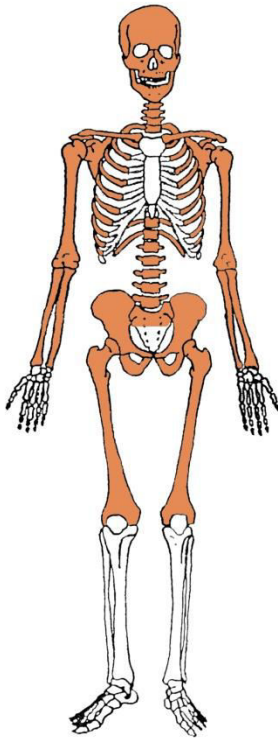
Spol: dijete.

Starost u trenutku smrti: perinatalno.

Patološke promjene: blagi aktivni periostitis prisutan je na sljepoočnim kostima.

Asocirani materijalni ostaci ili životinjske kosti: nisu prisutni.

Gr. 342



Stupanj ušćuvanosti korteksa: odličan.

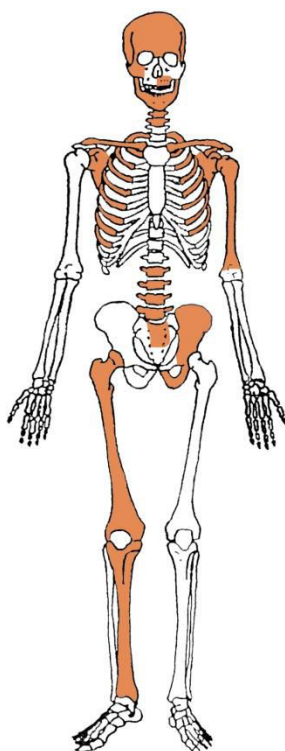
Spol: dijete.

Starost u trenutku smrti: perinatalno.

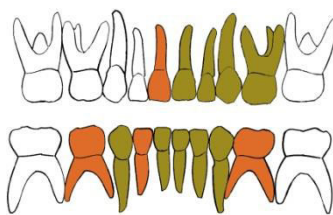
Patološke promjene: nisu prisutne.

Asocirani materijalni ostaci ili životinjske kosti: nisu prisutni.

Gr. 343



GORNJA ČELJUST (maxilla)



DONJA ČELJUST (mandibula)

- | | |
|--------------------------|------------------------------|
| ■ zub prisutan | ■ prisutan karijes |
| ■ zub ispao zaživotno | ■ prisutan alveolarni apsces |
| ■ zub ispao postmortalno | |

Stupanj ušćuvanosti korteksa: vrlo dobar.

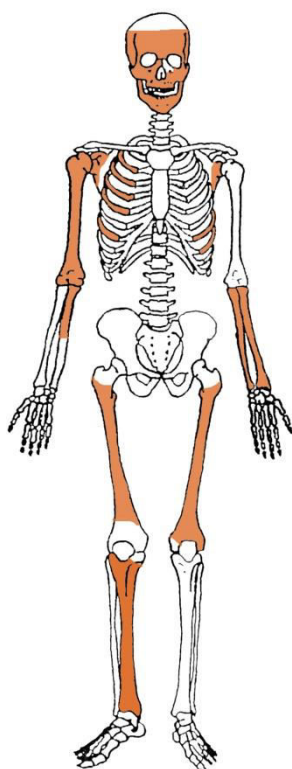
Spol: dijete.

Starost u trenutku smrti: 1 do 1,5 godina.

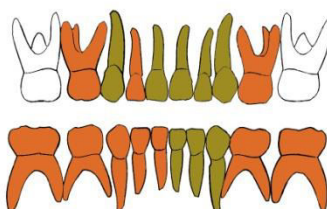
Patološke promjene: blaga aktivna *cribra orbitalia* prisutna je u orbitama.

Asocirani materijalni ostaci ili životinjske kosti: nisu prisutni.

Gr. 344



GORNJA ČELJUST (maxilla)



DONJA ČELJUST (mandibula)

- | | |
|--------------------------|------------------------------|
| ■ zub prisutan | ■ prisutan karijes |
| ■ zub ispao zaživotno | ■ prisutan alveolarni apsces |
| ■ zub ispao postmortalno | |

Stupanj uščuvanosti korteksa: vrlo dobar.

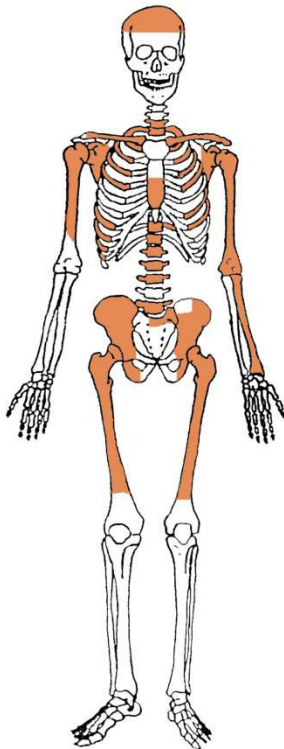
Spol: dijete.

Starost u trenutku smrti: 1,5 do 2 godine.

Patološke promjene: blaga zarasla *cribra orbitalia* prisutna je u orbitama. Blagi aktivni periostitis prisutan je na čeonj kosti i desnoj goljениčnoj kosti.

Asocirani materijalni ostaci ili životinjske kosti: nisu prisutni.

Gr. 345



Stupanj uščuvanosti korteksa: vrlo dobar.

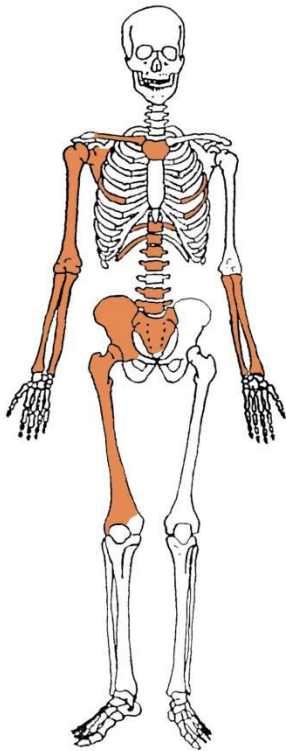
Spol: žena.

Starost u trenutku smrti: 30 do 40 godina.

Patološke promjene: blagi degenerativni OA prisutan je na 6., 7., 8. i 9. prsnom te 5. slabinskom kralješku. Schmorlov defekt prisutan je na 2. slabinskom kralješku.

Asocirani materijalni ostaci ili životinjske kosti: nisu prisutni.

Gr. 346



Stupanj ušćuvanosti korteksa: dobar.

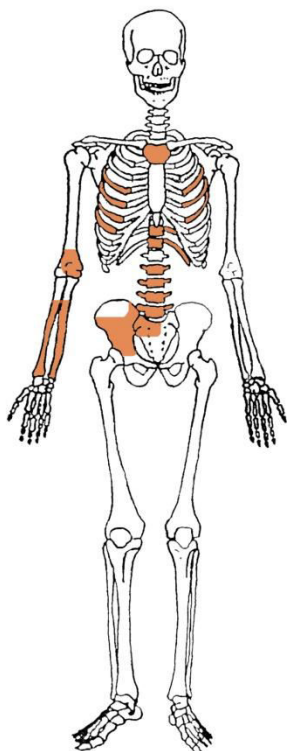
Spol: muškarac.

Starost u trenutku smrti: 50 do 55 godina.

Patološke promjene: blagi degenerativni OA prisutan je na laktovima, desnom kuku, desnom koljenu, na 6., 7., 8., 9., 10., 11. i 12. prsnom te 1., 2., 4. i 5. slabinskom kralješku.

Asocirani materijalni ostaci ili životinjske kosti: nisu prisutni.

Gr. 347



Stupanj ušćuvanosti korteksa: dobar.

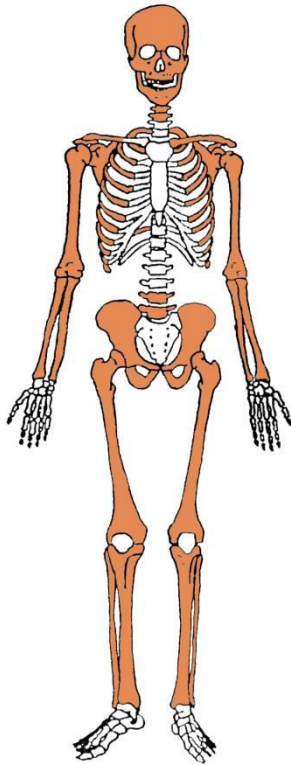
Spol: žena.

Starost u trenutku smrti: 35 do 45 godina.

Patološke promjene: blagi degenerativni OA prisutan je na 6., 7., 8., 9., 10. i 11. prsnom te 2., 3. i 5. slabinskom kralješku. Schmorlovi defekti prisutni su na 6., 7., 8., 9., 10., 11. i 12. prsnom te 2., 3., 4. i 5. slabinskom kralješku.

Asocirani materijalni ostaci ili životinjske kosti: nisu prisutni.

Gr. 348



Stupanj ušćuvanosti korteksa: vrlo dobar.

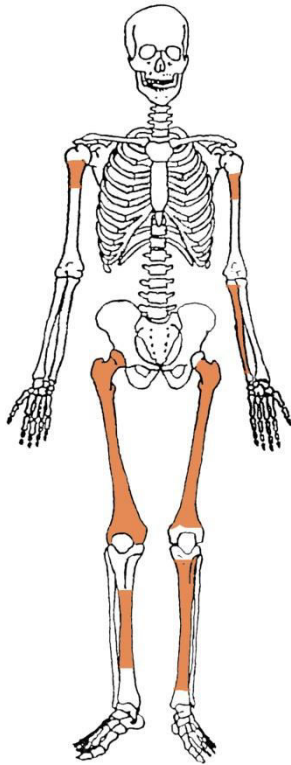
Spol: dijete.

Starost u trenutku smrti: 0 do 0,5 godina.

Patološke promjene: nisu prisutne.

Asocirani materijalni ostaci ili životinjske kosti: nisu prisutni.

Gr. 349



Stupanj ušćuvanosti korteksa: loš.

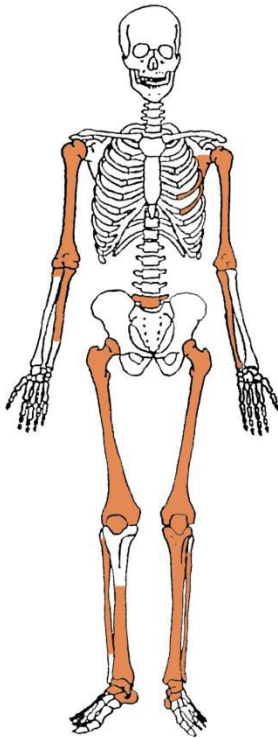
Spol: dijete.

Starost u trenutku smrti: 0,5 do 1 godina.

Patološke promjene: nisu prisutne.

Asocirani materijalni ostaci ili životinjske kosti: nisu prisutni.

Gr. 350



Stupanj ušćuvanosti korteksa: dobar.

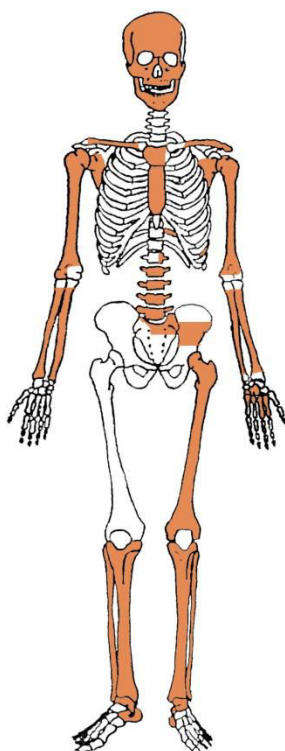
Spol: vjerojatno muškarac.

Starost u trenutku smrti: 40 do 45 godina.

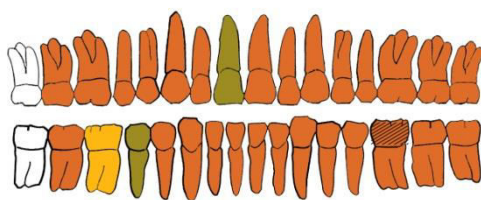
Patološke promjene: blagi degenerativni OA prisutan je na laktovima i 5. slabinskom kralješku.

Asocirani materijalni ostaci ili životinjske kosti: nisu prisutni.

Gr. 352



GORNJA ČELJUST (maxilla)



DONJA ČELJUST (mandibula)

- | | | | |
|---------------|------------------------|--------------|----------------------------|
| orange square | zub prisutan | black square | prisutan karijes |
| yellow square | zub ispao zaživotno | grid square | prisutan alveolarni apsces |
| green square | zub ispao postmortalno | | |

Stupanj ušćuvanosti korteksa: dobar.

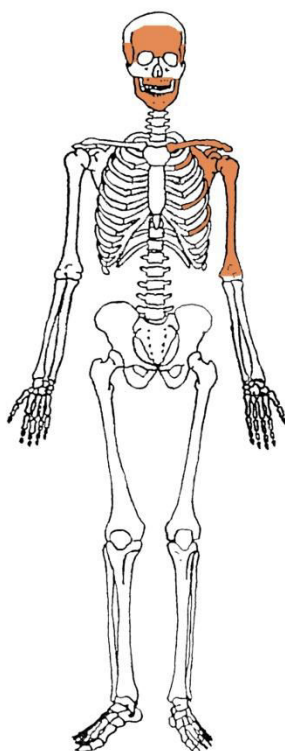
Spol: žena.

Starost u trenutku smrti: 20 do 25 godina.

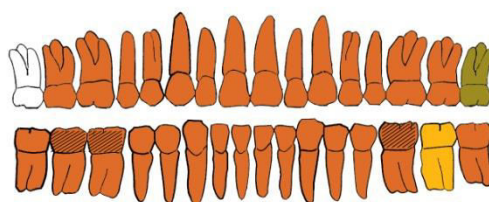
Patološke promjene: blaga zarasla CO prisutna je u orbitama. Na zubima su prisutni hipoplastični defekti.

Asocirani materijalni ostaci ili životinjske kosti: nisu prisutni.

Gr. 353



GORNJA ČELJUST (maxilla)



DONJA ČELJUST (mandibula)

- | | |
|--------------------------|------------------------------|
| ■ zub prisutan | ■ prisutan karijes |
| ■ zub ispao zaživotno | ■ prisutan alveolarni apsces |
| ■ zub ispao postmortalno | |

Stupanj ušćuvanosti korteksa: loš.

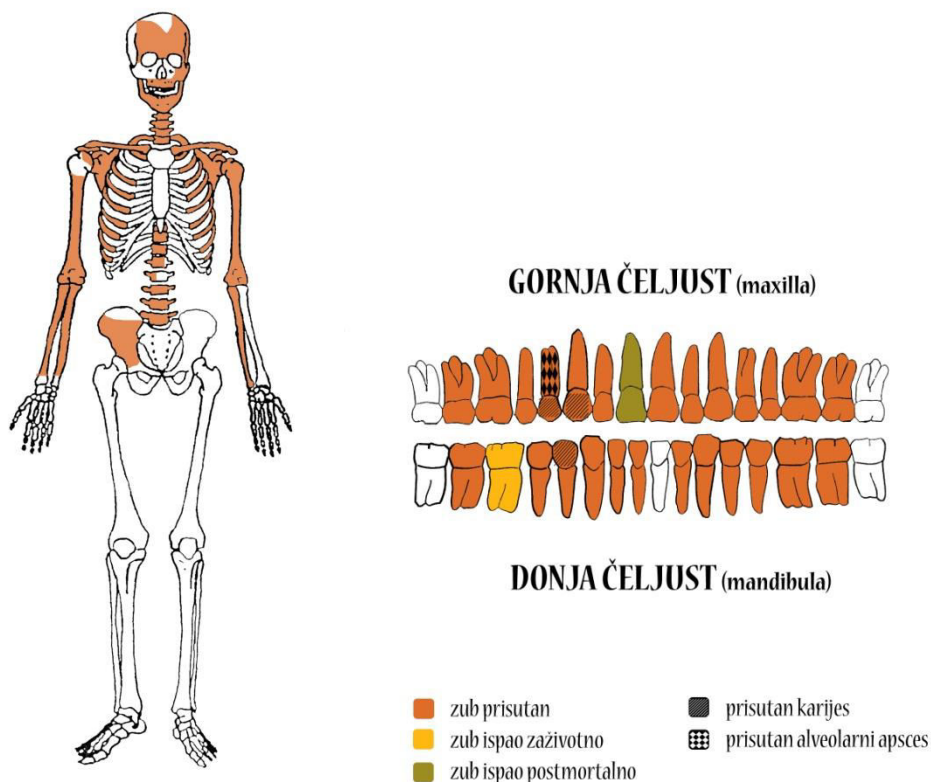
Spol: muškarac.

Starost u trenutku smrti: 20 do 30 godina.

Patološke promjene: nisu prisutne.

Asocirani materijalni ostaci ili životinjske kosti: nisu prisutni.

Gr. 354



Stupanj uščuvanosti korteksa: dobar.

Spol: žena.

Starost u trenutku smrti: više od 50 godina.

Patološke promjene: blagi degenerativni OA prisutan je na ramenima, na 3., 5. i 6. vratnom, 4., 5., 6., 8., 9., 11. i 12. prsnom te 5. slabinskom kralješku. Schmorlovi defekti prisutni su na 10. i 11. prsnom kralješku. Benigni kortikalni defekti prisutni su na hvatištu mišića *latissimus dorsi* lijeve nadlaktične kosti. Antemortalna dobro zarasla fraktura s remodeliranim kalusom prisutna je na 5. lijevom rebru. Antemortalna loše zarasla fraktura prisutna je na srednjoj trećini dijafize desne nadlaktične kosti; prisutan je veliki kalus s medijalnim pomakom i skraćanjem kosti (slike 4 i 5). Na zubima su prisutni hipoplastični defekti.

Asocirani materijalni ostaci ili životinjske kosti: nisu prisutni.

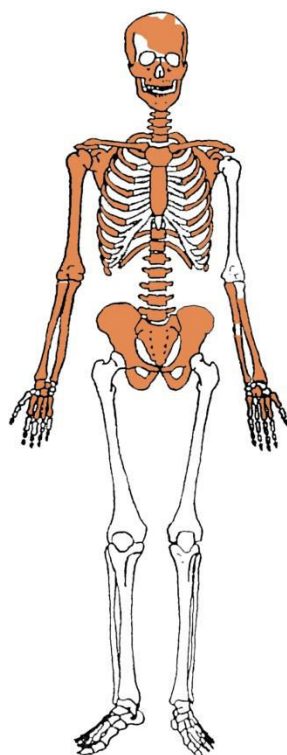
Slika 4. Antemortalna fraktura desne nadlaktične kosti, posteriorna strana.



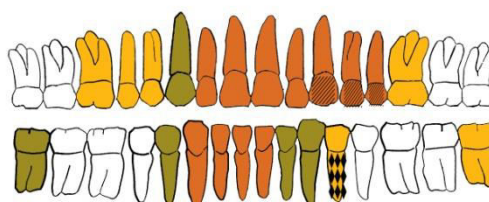
Slika 5. Antemortalna fraktura desne nadlaktične kosti, anteriorna strana.



Gr. 355



GORNJA ČELJUST (maxilla)



DONJA ČELJUST (mandibula)

- | | |
|--------------------------|------------------------------|
| ■ zub prisutan | ■ prisutan karijes |
| ■ zub ispao zaživotno | ■ prisutan alveolarni apsces |
| ■ zub ispao postmortalno | |

Stupanj ušćuvanosti korteksa: dobar.

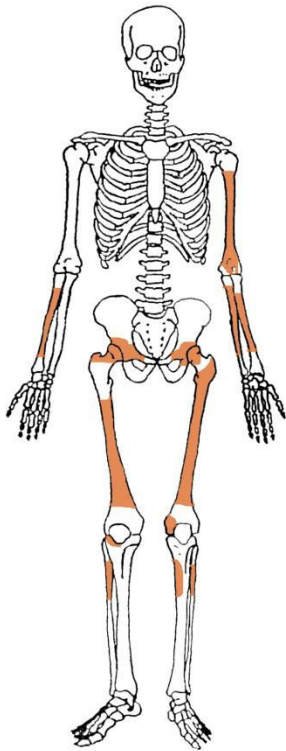
Spol: žena.

Starost u trenutku smrti: 45 do 50 godina.

Patološke promjene: Schmorlovi defekti prisutni su na 3., 5., 6., 7., 8., 9., 10. i 11. prsnom kralješku. Blagi degenerativni OA prisutan je na ramenima, na 1., 3., 7., 9., 10. i 11. prsnom te 5. slabinskom kralješku; jaki degenerativni OA prisutan je na 6. i 7. vratnom te 1., 2., 3., 4., 5. i 6. prsnom kralješku. Blaga zarasla ektokranijalna poroznost prisutna je na tjemenim kostima. Na zubima su prisutni hipoplastični defekti.

Asocirani materijalni ostaci ili životinjske kosti: nisu prisutni.

Gr. 356



Stupanj ušćuvanosti korteksa: loš.

Spol: vjerojatno muškarac.

Starost u trenutku smrti: 30 do 45 godina.

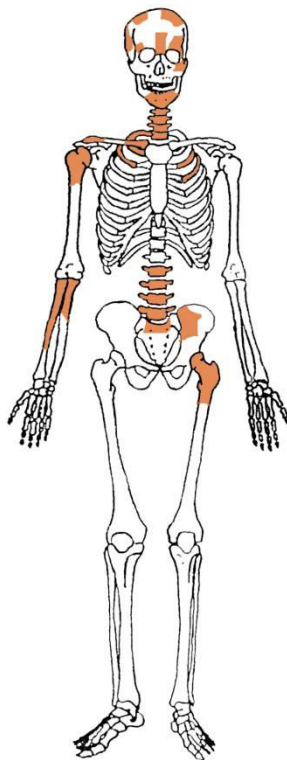
Patološke promjene: nisu prisutne.

Asocirani materijalni ostaci ili životinjske kosti: nisu prisutni.

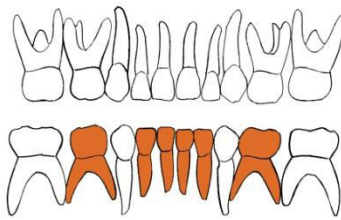
Gr. 357

U ušćuванom uzorku prisutni su iznimno fragmentirani остaci ljudskih kostiju. Spol nije moguće одreditи, а vjerojatno se radi о одраслој особи.

Gr. 358



GORNJA ČELJUST (maxilla)



DONJA ČELJUST (mandibula)

- | | |
|--------------------------|------------------------------|
| ■ zub prisutan | ■ prisutan karijes |
| ■ zub ispao zaživotno | ■ prisutan alveolarni apsces |
| ■ zub ispao postmortalno | |

Stupanj ušćuvanosti korteksa: dobar.

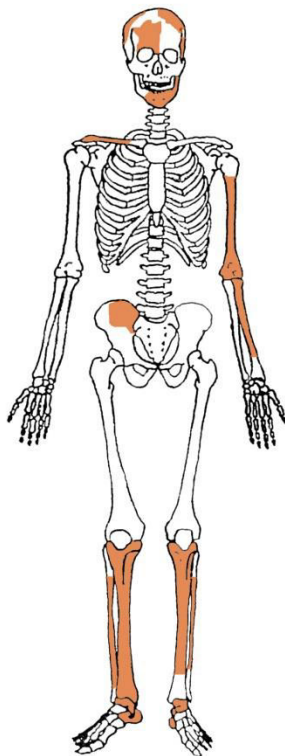
Spol: dijete.

Starost u trenutku smrti: 1,5 do 2 godine.

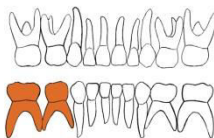
Patološke promjene: nisu prisutne.

Asocirani materijalni ostaci ili životinjske kosti: nisu prisutni.

Gr. 359



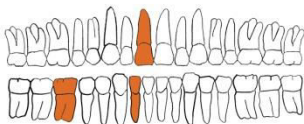
GORNJA ČELJUST (maxilla)



DONJA ČELJUST (mandibula)

- zub prisutan
- zub ispao zaživotno
- zub ispao postmortalno
- prisutan karijes
- prisutan alveolarni apsces

GORNJA ČELJUST (maxilla)



DONJA ČELJUST (mandibula)

- zub prisutan
- zub ispao zaživotno
- zub ispao postmortalno
- prisutan karijes
- prisutan alveolarni apsces

Stupanj ušćuvanosti korteksa: dobar.

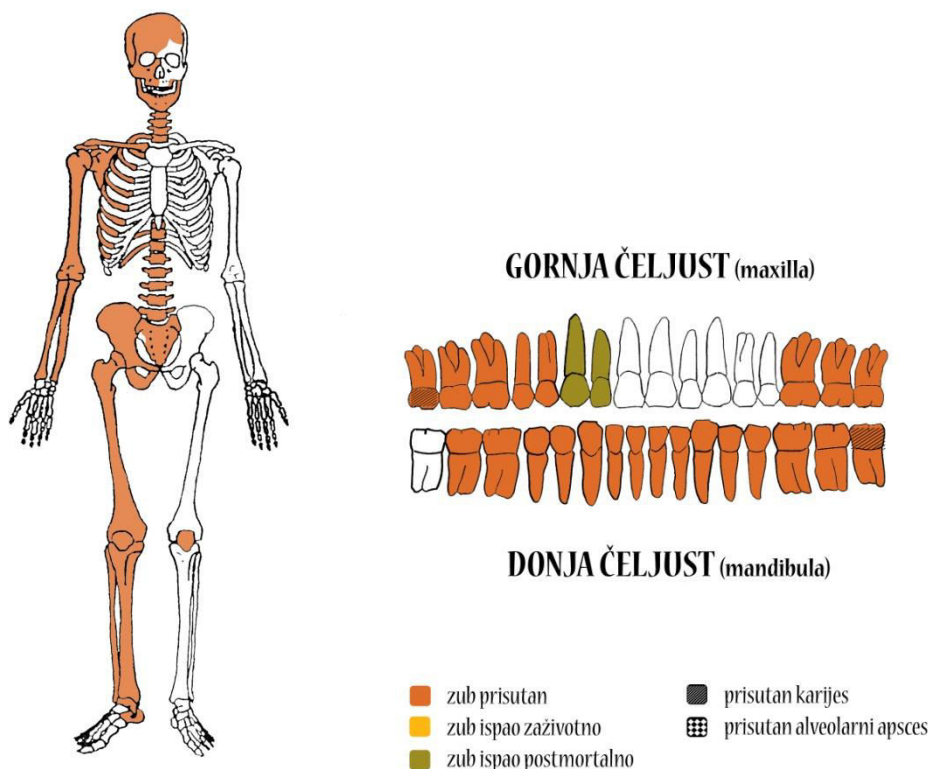
Spol: dijete.

Starost u trenutku smrti: 7,5 do 8,5 godina.

Patološke promjene: blaga aktivna CO prisutna je u desnoj orbiti.

Asocirani materijalni ostaci ili životinjske kosti: nisu prisutni.

Gr. 360



Stupanj ušćuvanosti korteksa: vrlo dobar.

Spol: muškarac.

Starost u trenutku smrti: 35 do 40 godina.

Patološke promjene: Schmorlovi defekti prisutni su na 7. i 10. prsnom kralješku. Blagi degenerativni OA prisutan je na 6., 7., 8., 9., 10., 11. i 12. prsnom te 3., 4. i 5. slabinskom kralješku. Blaga zarasla ektokranijalna poroznost prisutna je svodu lubanje. Antemortalna dobro zarasla depresijska fraktura veličine 12x7 mm prisutna je na lijevoj tjemennoj kosti. Na zubima su prisutni hipoplastični defekti. Na ovom kosturu zabilježeno je sedam perimortalnih trauma nanesenih oštrim predmetom (mač ili sablja): 1) na posteriornom dijelu čeone kosti i prelazi na desnu tjemenu kost, duljine 72 i širine 16 mm, probila je svod lubanje (slika 6); 2) na desnoj jagodičnoj kosti duljine 20 mm; 3) na inferiornom dijelu desne sljepoočne kosti,

dimenzija 33x7 mm; 4) na obje tjemene kosti, paralelna s prvom posjekotinom, duljine je 70 mm (slika 7); 5) na lijevoj tjemenoj kosti i zatiljnoj kosti, duljine 103 mm, probila je svod lubanje (slika 8); 6) na posteriornoj strani T2, udarac je odvojio desni transverzalni proces u duljini od 23 mm; 7) na posteriornoj strani T3, udarac je odvojio desni transverzalni proces i dio desne strane luka u duljini od 39 mm.

Asocirani materijalni ostaci ili životinjske kosti: nisu prisutni.

Slika 6. Perimortalna posjekotina na čeonj kosti i desnoj tjemenoj kosti.



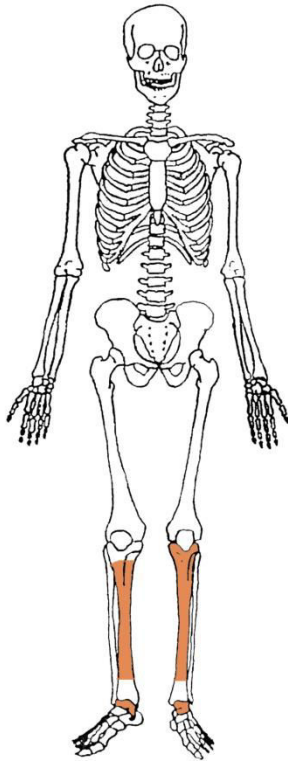
Slika 7. Perimortalna posjekotina na obje tjemene kosti.



Slika 8. Perimortalna posjekotina na lijevoj tjemenoj kosti i zatiljnoj kosti.



Gr. 361



Stupanj uščuvanosti korteksa: vrlo dobar.

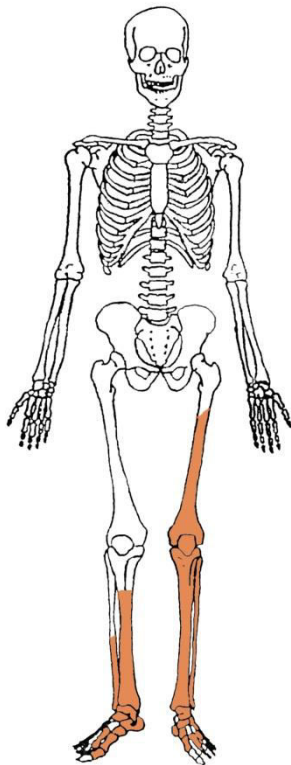
Spol: dijete.

Starost u trenutku smrti: 3 do 5 godina.

Patološke promjene: blagi aktivni periostitis prisutan je na lijevoj goljениčnoj kosti.

Asocirani materijalni ostaci ili životinjske kosti: nisu prisutni.

Gr. 362



Stupanj ušćuvanosti korteksa: loš.

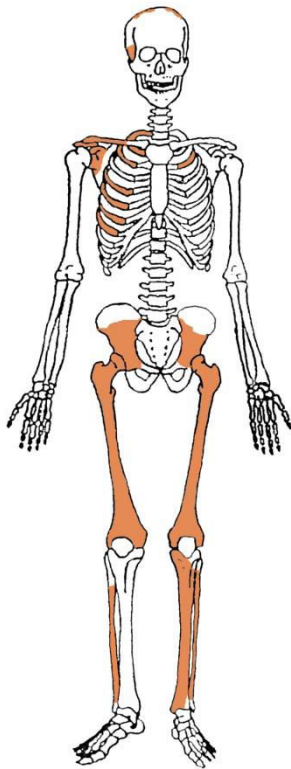
Spol: žena.

Starost u trenutku smrti: 30 do 40 godina.

Patološke promjene: nisu prisutne.

Asocirani materijalni ostaci ili životinjske kosti: nisu prisutni.

Gr. 363



Stupanj ušćuvanosti korteksa: dobar.

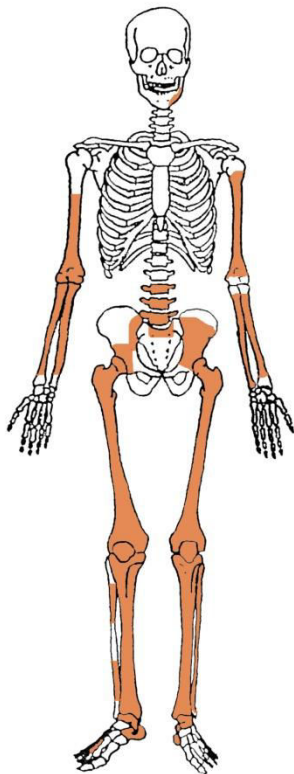
Spol: dijete.

Starost u trenutku smrti: 1,5 do 2 godine.

Patološke promjene: blagi aktivni periostitis prisutan je na goljениčnim kostima.

Asocirani materijalni ostaci ili životinjske kosti: nisu prisutni.

Gr. 364



Stupanj ušćuvanosti korteksa: vrlo dobar.

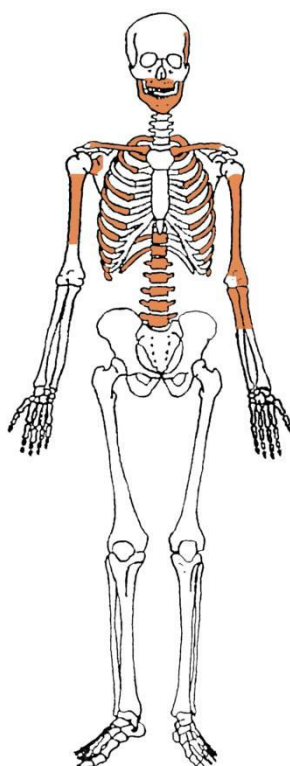
Spol: muškarac.

Starost u trenutku smrti: 50 do 55 godina.

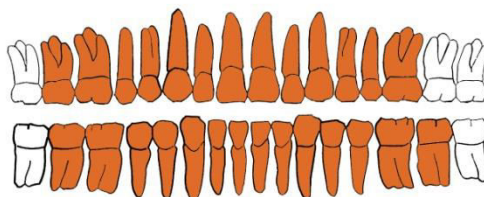
Patološke promjene: blagi degenerativni OA prisutan je na kukovima i koljenima. Schmorlovi defekti prisutni su na 3. i 4. slabinskom kralješku.

Asocirani materijalni ostaci ili životinjske kosti: nisu prisutni.

Gr. 365



GORNJA ČELJUST (maxilla)



DONJA ČELJUST (mandibula)

- | | |
|--------------------------|------------------------------|
| ■ zub prisutan | ■ prisutan karijes |
| ■ zub ispao zaživotno | ■ prisutan alveolarni apsces |
| ■ zub ispao postmortalno | |

Stupanj uščuvanosti korteksa: loš.

Spol: dijete.

Starost u trenutku smrti: 13 do 14 godina.

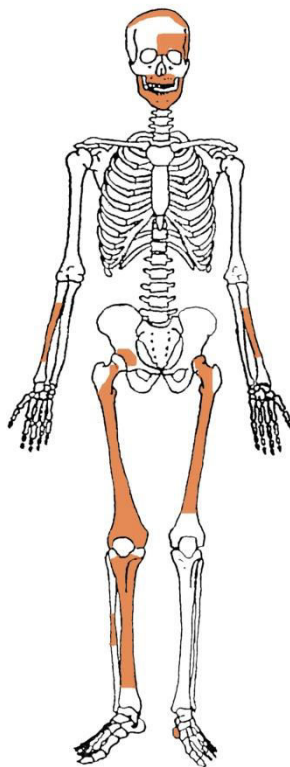
Patološke promjene: blaga zarašla ektokranijalna poroznost prisutna je na desnoj tjemennoj kosti.

Asocirani materijalni ostaci ili životinjske kosti: nisu prisutni.

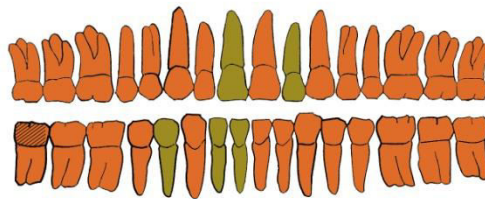
Gr. 366

Usljed iznimne fargmentiranosti i vrlo loše uščuvanosti koštanog materijala nije bilo moguće odrediti spol i starost ove osobe.

Gr. 367



GORNJA ČELJUST (maxilla)



DONJA ČELJUST (mandibula)

- | | |
|--------------------------|------------------------------|
| ■ zub prisutan | ■ prisutan karijes |
| ■ zub ispao zaživotno | ■ prisutan alveolarni apsces |
| ■ zub ispao postmortalno | |

Stupanj uščuvanosti korteksa: vrlo loš.

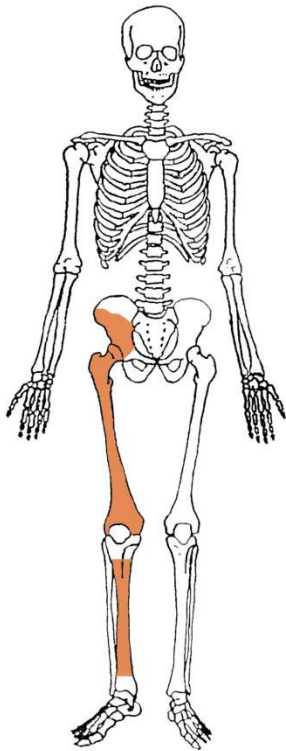
Spol: vjerojatno žena.

Starost u trenutku smrti: 18 do 20 godina.

Patološke promjene: nisu prisutne.

Asocirani materijalni ostaci ili životinjske kosti: nisu prisutni.

Gr. 368



Stupanj ušćuvanosti korteksa: vrlo loš.

Spol: muškarac.

Starost u trenutku smrti: 25 do 35 godina.

Patološke promjene: nisu prisutne.

Asocirani materijalni ostaci ili životinjske kosti: nisu prisutni.