

# Rezultati analiza osteološke građe s nalazišta Dugopolje analiziranih u razdoblju od 121. do 126. tjedna projekta

186

Dugopolje – Vučipolje – Crkovine

Grob 101

osoba A (in situ)

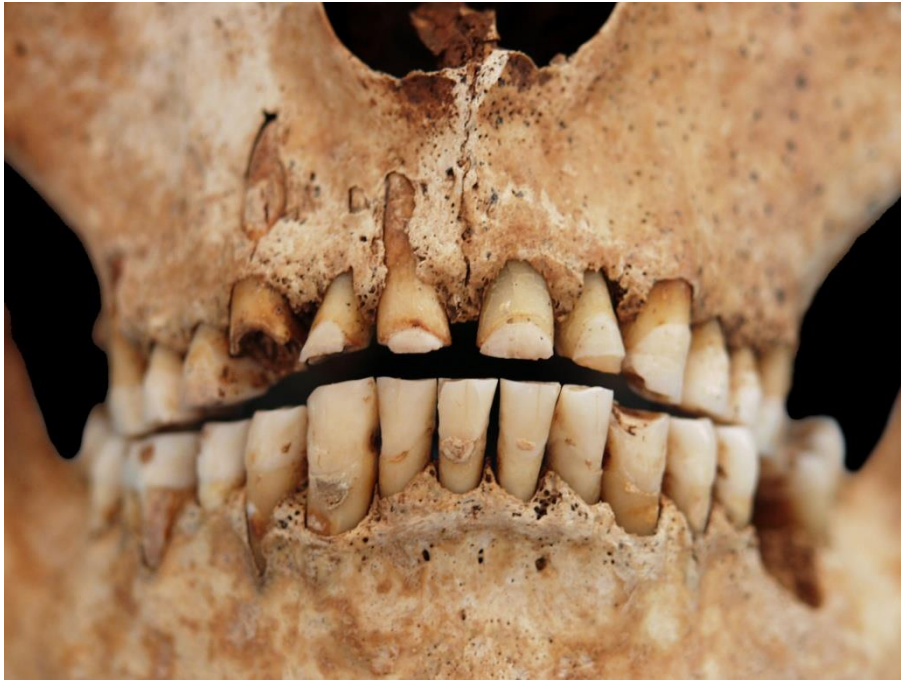**Tafonomija:** kosti su vrlo dobro ušćuvane, svjetle boje, gracilne su s gustom trabekularnom kosti. Analizirani su: čeona kost, obje tjemene kosti, zatiljna kost, obje sljepoočne kosti, obje jagodične kosti, gornja i donja čeljust, desna lopatica, lijeva ključna kost, obje zdjelične kosti, obje skočne kosti, obje petne kosti, obje nadlaktične kosti, obje lakatne kosti, obje bedrene kosti, obje goljениčne kosti i obje lisne kosti.

**Spol:** muški, na temelju: 1) morfologije zdjelične kosti koja pokazuje izrazito uski gornji veliki sjedni urez, usko tijelo preponske kosti, široku zglobnu čašicu (acetabulum) i okomito orijentiranu bočnu kost, 2) morfologije lubanje koja pokazuje zakošeno čelo, hrapavo i jako razvijeno zatiljno područje i velike mastoideuse, i 3) morfologije donje čeljusti koja ima veliku, široku bradu s jako izraženim tuberculum mentale, širokim granama i gotovo okomitim kutom donje čeljusti.

**Starost u trenutku smrti:** doživljena starost u trenutku smrti procijenjena je na 40 do 45 godina. Morfologija aurikularne ploštine na stražnjem dijelu lučnog grebena zdjelične kosti odgovara petom stupnju po klasifikaciji Lovejoya i sur. (1985), što odgovara starosti od 40 do 45 godina.

**Patološke promjene:** na proksimalnoj trećini dijafize desne lakatne kosti uočena je moguća (kost je postmortalno uništena) stara dobro zarasla fraktura koja se očituje po kalusu. Blagi degenerativni osteoartritis (osteofiti) prisutan je na kondilima zatiljne kosti, oba acetabuluma i obje distalne bedrene kosti. Umjereni degenerativni osteoartritis (osteofiti) prisutan je na lijevom kondilu donje čeljusti i desnoj glenoidnoj fossi. Uočena je vrlo jaka abrazija anteriornih zubi – najvjerojatnije posljedica korištenja zubi kao oruđa (slika 16).

*Asocirani materijalni ostaci ili životinjske kosti:* nisu prisutni u ušćuванom uzorku.



Slika 16. Vrlo jaka abrazija anteriornih zubi kod muškarca 40-45 godina iz groba 101 (osoba A).

187

**Dugopolje – Vučipolje – Crkovine**

**Grob 101**

**osoba B**

*Tafonomija:* kosti su vrlo dobro ušćuvane, svjetle boje, gracilne su sa gustom trabekularnom kosti. Analizirani su: čeona kost, obje tjemene kosti, zatiljna kost, obje sljepoočne kosti, obje jagodične kosti, gornja i donja čeljust, prsna kost, obje lopatice, obje ključne kosti, obje zdjelične kosti, obje skočne kosti, obje nadlaktične kosti, obje lakatne kosti, obje palčane kosti, obje bedrene kosti, obje goljениčne kosti i desna lisna kost.

*Spol:* muški, na temelju: 1) morfologije zdjelične kosti koja pokazuje izrazito uski gornji veliki sjedni urez, usko tijelo preponske kosti, široku zglobnu čašicu (acetabulum) i okomito orijentiranu bočnu kost, 2) morfologije lubanje koja pokazuje zakošeno čelo, hrapavo i jako

razvijeno zatiljno područje i velike mastoideuse, i 3) morfologije donje čeljusti koja ima veliku, široku bradu s jako izraženim tuberculum mentale, širokim granama i gotovo okomitim kutom donje čeljusti.

**Starost u trenutku smrti:** doživljena starost u trenutku smrti procijenjena je na 30 do 35 godina. Morfologija aurikularne ploštine na stražnjem dijelu lučnog grebena zdjelične kosti odgovara trećem stupnju po klasifikaciji Lovejoya i sur. (1985), što odgovara starosti od 30 do 35 godina.

**Patološke promjene:** prisutna je blaga zarasla cribra orbitalia. Zamijećena je blaga zarasla ektokranijalna poroznost na obje tjemene kosti i zatiljnoj kosti. Blagi degenerativni osteoartritis (osteofiti) prisutan je na desnoj distalnoj bedrenoj kosti i lijevoj proksimalnoj goljениčnoj kosti. Na distalnoj polovici lijeve goljениčne kosti nalazi se zadebljanje 22×14 mm; nije prisutan upalni proces.

**Asocirani materijalni ostaci ili životinjske kosti:** nisu prisutni u ušćivanom uzorku.

188

Dugopolje – Vučipolje – Crkovine

Grob 101

osoba C

**Tafonomija:** kosti su srednje dobro ušćuvane, svjetle boje, gracilne su s vrlo rijetkom trabekularnom kosti i naglašenim oštećenjem korteksa. Analizirani su: čeona kost, obje tjemene kosti, zatiljna kost, desna sljepoočna kost, obje jagodične kosti, gornja čeljust, prsna kost, obje lopatice, lijeva zdjelična kost, križna kost, desna petna kost, obje nadlaktične kosti, lijeva lakatna kost, obje palčane kosti, desna bedrena kost i obje goljениčne kosti.

**Spol:** ženski, na temelju morfologije zdjelične kosti koja pokazuje izrazito široki gornji veliki sjedni urez (incisura ischiadica major) te na temelju opće gracilnosti dugih kostiju.

**Starost u trenutku smrti:** doživljena starost u trenutku smrti procijenjena je na 55 do 60 godina. Starost je određena na temelju slijedećih čimbenika. Trabekularna kost je dosta rijetka

i gruba. Morfologija aurikularne ploštine na stražnjem dijelu lučnog grebena zdjelične kosti odgovara osmom stupnju po klasifikaciji Lovejoya i sur. (1985), što odgovara starosti od 55 do 60 godina.

**Patološke promjene:** blagi osteoartritis (osteofiti) prisutan je na obje glenoidne fosse te na obje distalne palčane kosti.

**Asocirani materijalni ostaci ili životinjske kosti:** nisu prisutni u ušćivanom uzorku.

**189**

**Dugopolje – Vučipolje – Crkovine**

**Grob 101**

**osoba D**

**Tafonomija:** kosti su srednje dobro ušćuvane, svjetlo smeđe boje i izrazito su gracilne. Analizirani su: čeona kost, desna tjemena kost, zatiljna kost, obje sljepoočne kosti, gornja čeljust, lijeva nadlaktična kost, lijeva lakatna kost, obje bedrene kosti, obje goljениčne kosti i lijeva lisna kost.

**Spol:** radi se o kosturu djeteta.

**Starost u trenutku smrti:** doživljena starost u trenutku smrti procijenjena je na 5,5 do 6,5 godina. Starost je određena na temelju kronologije nicanja i razvoja mliječnih i stalnih zuba.

**Patološke promjene:** blagi aktivni periostitis prisutan je na posteriornoj strani desne gornje čeljusti, distalnoj polovici, na posteriornoj i medijalnoj strani, lijeve goljениčne kosti te na posteriornoj strani desne goljениčne kosti. Uočena je blaga zarasla cribra orbitalia.

**Asocirani materijalni ostaci ili životinjske kosti:** nisu prisutne u ušćivanom uzorku.

**190**

**Dugopolje – Vučipolje – Crkovine**

## **Grob 102**

### **osoba A**

**Tafonomija:** kosti su vrlo dobro ušćuvane, svjetle boje, gracilne su sa gustom trabekularnom kosti. Analizirani su: čeona kost, obje tjemene kosti, zatiljna kost, obje sljepoočne kosti, obje jagodične kosti, gornja i donja čeljust, prsna kost, obje lopatice, obje ključne kosti, obje zdjelične kosti, križna kost, oba ivera, obje skočne kosti, obje petne kosti, obje nadlaktične kosti, obje lakatne kosti, obje palčane kosti, obje bedrene kosti, obje goljениčne kosti, obje lisne kosti, svi vratni i grudni te 3 slabinska kralješka, sva lijeva i 11 desnih rebara.

**Spol:** ženski, na temelju: 1) morfologije zdjelične kosti koja pokazuje izrazito široki gornji veliki sjedni urez (incisura ischiadica major), i 2) morfologije donje čeljusti koja ima malu, špicastu bradu sa slabo izraženim tuberculum mentale i velikim kutom donje čeljusti.

**Starost u trenutku smrti:** doživljena starost u trenutku smrti procijenjena je na 30 do 35 godina. Morfologija aurikularne ploštine na stražnjem dijelu lučnog grebena zdjelične kosti odgovara trećem stupnju po klasifikaciji Lovejoya i sur. (1985), što odgovara starosti od 30 do 35 godina.

**Patološke promjene:** Schmorlovi defekti prisutni su na 7., 8., 9., 10., 11. i 12. grudnom kralješku. Blagi osteoartritis (osteofiti) prisutan je na 3., 4., 5., 6., 8., 9., 11. i 12. grudnom te 1. slabinskom kralješku. Izraženi benigni kortikalni defekti prisutni su na hvatištu biceps brachii na obje palčane kosti. Stara dobro zarasla depresijska fraktura prisutna je na desnoj tjemennoj kosti 35 mm lateralno od sagitalnog šava i 12 mm superiorno od lamboidnog šava. Fraktura je veličine 34×30 mm i ima blago porozno dno bez znakova upalnog procesa.

**Asocirani materijalni ostaci ili životinjske kosti:** nisu prisutni u ušćuvanom uzorku.

191

Dugopolje – Vučipolje – Crkovine

Grob 102

osoba B

**Tafonomija:** kosti su vrlo dobro ušćuvane, svjetle boje s naglašenim postmortalnim oštećenjima, robusne su sa vrlo gustom trabekularnom kosti. Analizirani su: čeona kost, obje tjemene kosti, zatiljna kost, obje sljepoočne kosti, desna jagodična kost, gornja i donja čeljust, prsna kost, obje ključne kosti, lijeva zdjelična kost, križna kost, obje skočne kosti, obje petne kosti, obje nadlaktične kosti, desna lakatna kost, obje palčane kosti, obje bedrene kosti, obje goljениčne kosti, obje lisne kosti, 3 vratna, 5 grudnih i svi slabinski kralješci te 5 lijevih i 6 desnih rebara.

**Spol:** muški, na temelju: 1) morfologije zdjelične kosti koja pokazuje izrazito uski gornji veliki sjedni urez, usko tijelo preponske kosti, široku zglobnu čašicu (acetabulum) i okomito orijentiranu bočnu kost, 2) morfologije lubanje koja pokazuje zakošeno čelo, hrapavo i jako razvijeno zatiljno područje i velike mastoideuse, i 3) morfologije donje čeljusti koja ima veliku, široku bradu s jako izraženim tuberculum mentale, širokim granama i gotovo okomitim kutom donje čeljusti.

**Starost u trenutku smrti:** doživljena starost u trenutku smrti procijenjena je na 20 do 25 godina. Morfologija aurikularne ploštine na stražnjem dijelu lučnog grebena zdjelične kosti odgovara prvom stupnju po klasifikaciji Lovejoya i sur. (1985), što odgovara starosti od 20 do 25 godina.

**Patološke promjene:** benigni kortikalni defekti prisutan je na obje goljениčne kosti (*linea poplitea*) i lijevoj lisnoj kosti.

**Asocirani materijalni ostaci ili životinjske kosti:** nisu prisutni u ušćuvanom uzorku.

192

Dugopolje – Vučipolje – Crkovine

## **Iznad groba 102**

**Tafonomija:** kosti su dobro ušćuvane, svjetle boje sa, robusne su s relativno gustom trabekularnom kosti. Analizirani su: čeona kost, obje tjemene kosti, zatiljna kost, obje sljepoočne kosti, desna jagodična kost, donja čeljust, lijeva lopatica, obje ključne kosti, obje zdjelične kosti, križna kost, obje nadlaktične kosti, obje lakatne kosti, obje palčane kosti, obje bedrene kosti, obje goljenične kosti, desna lisna kost, 2 grudna kralješka te 2 desna rebra.

**Spol:** muški, na temelju: 1) morfologije zdjelične kosti koja pokazuje izrazito uski gornji veliki sjedni urez, usko tijelo preponske kosti, široku zglobnu čašicu (acetabulum) i okomito orijentiranu bočnu kost, 2) morfologije lubanje koja pokazuje zakošeno čelo, hrapavo i jako razvijeno zatiljno područje i velike mastoideuse, i 3) morfologije donje čeljusti koja ima veliku, široku bradu s jako izraženim tuberculum mentale, širokim granama i gotovo okomitim kutom donje čeljusti.

**Starost u trenutku smrti:** doživljena starost u trenutku smrti procijenjena je na 35 do 40 godina. Morfologija aurikularne ploštine na stražnjem dijelu lučnog grebena zdjelične kosti odgovara četvrtom stupnju po klasifikaciji Lovejoya i sur. (1985), što odgovara starosti od 35 do 40 godina.

**Patološke promjene:** blagi degenerativni osteoarthritis (osteofiti) prisutan je na lijevoj distalnoj nadlaktičnoj kosti. Metopični šav prisutan je na čeonoj kosti.

**Asocirani materijalni ostaci ili životinjske kosti:** nisu prisutni u ušćuvanom uzorku.

**193**

**Dugopolje – Vučipolje – Crkovine**

**Grob 103**

**osoba A**

**Tafonomija:** kosti su vrlo dobro ušćuvane, svjetle boje, gracilne su s rijetkom trabekularnom kosti. Analizirani su: čeona kost, obje tjemene kosti, zatiljna kost, obje sljepoočne kosti, obje jagodične kosti, gornja i donja čeljust, prsna kost, lijeva lopatica, obje ključne kosti, obje

zdjelične kosti, križna kost, oba ivera, obje skočne kosti, obje petne kosti, obje nadlaktične kosti, obje lakatne kosti, obje palčane kosti, obje bedrene kosti, obje goljениčne kosti, obje lisne kosti.

**Spol:** ženski, na temelju: 1) morfologije zdjelične kosti koja pokazuje izrazito široki gornji veliki sjedni urez (*incisura ischiadica major*), i 2) morfologije donje čeljusti koja ima malu, špicastu bradu sa slabo izraženim *tuberculum mentale* i velikim kutom donje čeljusti.

**Starost u trenutku smrti:** doživljena starost u trenutku smrti procijenjena je na 40 do 45 godina. Morfologija aurikularne ploštine na stražnjem dijelu lučnog grebena zdjelične kosti odgovara petom stupnju po klasifikaciji Lovejoya i sur. (1985), što odgovara starosti od 40 do 45 godina.

**Patološke promjene:** nisu prisutne u ušćuванom uzorku.

**Asocirani materijalni ostaci ili životinjske kosti:** nisu prisutni u ušćuванom uzorku.

194

Dugopolje – Vučipolje – Crkovine

Grob 103

osoba B

**Tafonomija:** kosti su vrlo dobro ušćuване, svjetle boje, gracilne su s rijetkom trabekularnom kosti. Analizirani su: čeona kost, obje tjemene kosti, zatiljna kost, obje sljepoočne kosti, donja čeljust, obje lopatice, obje ključne kosti, obje zdjelične kosti, križna kost, desni iver, obje nadlaktične kosti, obje lakatne kosti, obje palčane kosti, obje bedrene kosti, obje goljениčne kosti i obje lisne kosti.

**Spol:** ženski, na temelju: 1) morfologije zdjelične kosti koja pokazuje izrazito široki gornji veliki sjedni urez (*incisura ischiadica major*), i 2) morfologije donje čeljusti koja ima malu, špicastu bradu sa slabo izraženim *tuberculum mentale* i velikim kutom donje čeljusti.



**Starost u trenutku smrti:** doživljena starost u trenutku smrti procijenjena je na 45 do 50 godina. Morfologija aurikularne ploštine na stražnjem dijelu lučnog grebena zdjelične kosti odgovara šestom stupnju po klasifikaciji Lovejoya i sur. (1985), što odgovara starosti od 45 do 50 godina.

**Patološke promjene:** sve analizirane kosti izrazito su lagane što je najvjerojatnije posljedica osteoporoze.

**Asocirani materijalni ostaci ili životinjske kosti:** nisu prisutni u ušćivanom uzorku.

**195**

**Dugopolje – Vučipolje – Crkovine**

**Grob 104**

**osoba A**

**Tafonomija:** kosti su dobro ušćuvane, svjetlo smeđe boje i izrazito su gracilne. Analizirani su: obje sljepoočne kosti, donja čeljust, desna lopatica, obje ključne kosti, desna zdjelična kost, obje nadlaktične kosti, lijeva palčana kost, desna lakatna kost, obje bedrene kosti i desna goljenična kost.

**Spol:** radi se o kosturu novorođenčeta.

**Starost u trenutku smrti:** starost je određena na temelju duljine dijafiza dugih kostiju, debljine kranija te kronologije formiranja kruna zubi.

**Patološke promjene:** blagi aktivni periostitis prisutan je u obje orbite, na endokranijalnoj strani zatiljne kosti, na obje nadlaktične kosti, posteriornoj strani desne zdjelične kosti te na anteriornoj strani sredine dijafize lijeve bedrene kosti.

**Asocirani materijalni ostaci ili životinjske kosti:** nisu prisutne u ušćivanom uzorku.

**196**

**Dugopolje – Vučipolje – Crkovine**

**Grob 104**

**osoba B**

*Tafonomija:* kosti su dobro ušćuvane, svjetlo smeđe boje i izrazito su gracilne. Analizirani su: obje sljepoočne kosti, donja čeljust, desna nadlaktična kost, obje bedrene kosti te 2 lijeva i 4 desna rebra.

*Spol:* radi se o kosturu djeteta.

*Starost u trenutku smrti:* doživljena starost u trenutku smrti procijenjena je na 0 do 0,5 godina. Starost je određena na temelju kronologije nicanja i razvoja mliječnih i stalnih zuba.

*Patološke promjene:* blagi aktivni periostitis prisutan je na čitavoj dijafizi desne nadlaktične kosti te na distalnoj polovici anteriorne strane obje bedrene kosti.

*Asocirani materijalni ostaci ili životinjske kosti:* nisu prisutne u ušćuvanom uzorku.

**197**

**Dugopolje – Vučipolje – Crkovine**

**Grob 105**

**osoba A**

*Tafonomija:* kosti su vrlo dobro ušćuvane, svjetlo smeđe boje i izrazito su gracilne. Analizirani su: čeona kost, obje tjemene kosti, zatiljna kost, obje sljepoočne kosti, obje jagodične kosti, gornja i donja čeljust, obje lopatice, desna ključna kost, obje zdjelične kosti, obje nadlaktične kosti, lijeva lakatna kost, desna palčana kost, obje bedrene kosti, obje goljениčne kosti i desna lisna kost.

*Spol:* radi se o kosturu djeteta.

*Starost u trenutku smrti:* doživljena starost u trenutku smrti procijenjena je na 6 do 7 godina. Starost je određena na temelju kronologije nicanja i razvoja mliječnih i trajnih zuba.

**Patološke promjene:** blagi aktivni periostitis prisutan je na srednjoj trećini dijafize obje goljениčne kosti.

**Asocirani materijalni ostaci ili životinjske kosti:** nisu prisutne u ušćuvanom uzorku.

**198**

**Dugopolje – Vučipolje – Crkovine**

**Grob 105**

**osoba B**

**Tafonomija:** kosti su loše ušćuvane, svjetlo smeđe boje i izrazito su gracilne. Analizirani su: čeona kost, obje tjemene kosti, donja čeljust, obje zdjelіčne kosti, lijeva nadlaktična kost, obje bedrene kosti i lijeva goljениčna kost.

**Spol:** radi se o kosturu djeteta.

**Starost u trenutku smrti:** doživljena starost u trenutku smrti procijenjena je na 1,5 do 2,5 godine. Starost je određena na temelju kronologije nicanja i razvoja mliječnih i trajnih zuba.

**Patološke promjene:** nisu prisutne u ušćuvanom uzorku.

**Asocirani materijalni ostaci ili životinjske kosti:** nisu prisutne u ušćuvanom uzorku.

**199**

**Dugopolje – Vučipolje – Crkovine**

**Grob 106**

**Tafonomija:** kosti su vrlo dobro ušćuvane, svjetlo žute boje. Gracilne su s gustom trabekularnom kosti. Analizirani su: čeona kost, obje tjemene kosti, zatiljna kost, obje sljepoočne kosti, obje jagodične kosti, gornja i donja čeljust, obje lopatice, obje ključne kosti, obje zdjelіčne kosti, križna kost, obje skočne kosti, obje petne kosti, obje nadlaktične kosti,

lijeva lakatna kost, obje palčane kosti, obje bedrene kosti, desna goljenična kost i obje lisne kosti.

**Spol:** ženski, na temelju: 1) morfologije zdjelične kosti koja pokazuje izrazito široki gornji veliki sjedni urez (incisura ischiadica major), i 2) morfologije donje čeljusti koja ima malu, špicastu bradu sa slabo izraženim tuberculum mentale i velikim kutom donje čeljusti.

**Starost u trenutku smrti:** doživljena starost u trenutku smrti procijenjena je na 40 do 45 godina. Morfologija aurikularne ploštine na stražnjem dijelu lučnog grebena zdjelične kosti odgovara petom stupnju po klasifikaciji Lovejoya i sur. (1985), što odgovara starosti od 40 do 45 godina.

**Patološke promjene:** blagi degenerativni osteoartritis (osteofiti) prisutan je na oba ramena, obje distalne palčane kosti, obje distalne nadlaktične kosti, obje proksimalne palčane kosti, oba kuka i desnoj distalnoj bedrenej kosti. Blagi degenerativni osteoartritis (porozitet + osteofiti) prisutan je na obje medijalne ključne kosti. Na leptirastoj kosti nalazi se litički defekt veličine cca 11×11 mm. Defekt se očituje po makroporozitetu te se širi sa endokranijalne prema ektokranijalnoj strani. Takvi defekti su primijećeni na čeonj i obje sljepoočne kosti. Na okluzalnim plošinama zubi gornje čeljusti uočena je abrazija u obliku malih ispoliranih linija. Na prvom i drugom sjekutiću desne strane gornje čeljusti prisutan je mali utor. Na drugom pretkutnjaku desne strane prisutan je veći utor, a na drugom sjekutiću i očnjaku lijeve strane prisutne su okrugle ispolirane površine. Na lijevoj strani čeone kosti nalazi se osteom veličine 7×6 mm.

**Asocirani materijalni ostaci ili životinjske kosti:** prisutna je čeona kost ženske odrasle osobe te 2 kutnjaka gornje čeljusti i kruna trajnog sjekutića djeteta.

## **Grob 107**

### **osoba A**

*Tafonomija:* kosti su vrlo dobro ušćuvane, svjetle boje, gracilne su sa vrlo gustom trabekularnom kosti. Analizirani su: čeona kost, obje tjemene kosti, zatiljna kost, obje sljepoočne kosti, obje jagodične kosti, gornja i donja čeljust, obje lopatice, obje ključne kosti, obje zdjelične kosti, križna kost, obje skočne kosti, obje petne kosti, obje nadlaktične kosti, obje lakatne kosti, obje palčane kosti, obje bedrene kosti, obje goljениčne kosti i obje lisne kosti.

*Spol:* ženski, na temelju: 1) morfologije zdjelične kosti koja pokazuje izrazito široki gornji veliki sjedni urez (incisura ischiadica major), i 2) morfologije donje čeljusti koja ima malu, špicastu bradu sa slabo izraženim tuberculum mentale i velikim kutom donje čeljusti.

*Starost u trenutku smrti:* doživljena starost u trenutku smrti procijenjena je na 15 do 16 godina na temelju kronologije nicanja i razvoja stalnih zubi i srastanja epifiza i dijafiza dugih kostiju.

*Patološke promjene:* blagi aktivni periostitis prisutan je na srednjoj trećini dijafize obje goljениčne kosti.

*Asocirani materijalni ostaci ili životinjske kosti:* nisu prisutni u ušćuванom uzorku.

## **201**

### **Dugopolje – Vučipolje – Crkovine**

## **Grob 107**

### **osoba B**

*Tafonomija:* kosti su loše ušćuvane, svjetle boje i izrazito su gracilne. Analizirani su: čeona kost, obje tjemene kosti, zatiljna kost, obje sljepoočne kosti, obje jagodične kosti, gornja i donja čeljust, obje nadlaktične kosti, obje lakatne kosti i obje palčane kosti.

*Spol:* radi se o kosturu djeteta.

*Starost u trenutku smrti:* doživljena starost u trenutku smrti procijenjena je na 0 do 0,5 godina. Starost je određena na temelju duljine dijafiza dugih kostiju i debljine kosti lubanje.

*Patološke promjene:* generalizirani blagi aktivni periostitis prisutan je na endokranijalnoj i ektokranijalnoj strani lubanje, u orbitama i na donjoj čeljusti.

*Asocirani materijalni ostaci ili životinjske kosti:* nisu prisutne u ušćivanom uzorku.

**202**

**Dugopolje – Vučipolje – Crkovine**

**Grob 108**

*Tafonomija:* kosti su loše ušćuvane, svjetle boje i izrazito su gracilne. Analizirani su: čeona kost, obje tjemene kosti, obje jagodične kosti te lijeva ključna kost.

*Spol:* radi se o kosturu djeteta.

*Starost u trenutku smrti:* doživljena starost u trenutku smrti procijenjena je na 6 do 10 godina. Starost je određena na temelju debljine kosti lubanje.

*Patološke promjene:* nisu prisutne u ušćivanom uzorku.

*Asocirani materijalni ostaci ili životinjske kosti:* nisu prisutne u ušćivanom uzorku.

**203**

**Dugopolje – Vučipolje – Crkovine**

**Grob 109**

*Tafonomija:* kosti su vrlo loše ušćuvane, svjetle boje i vrlo su gracilne. Analizirani su: lijeva lopatica, lijeva ključna kost, desna zdjelična kost, lijeva skočna kost, lijeva palčana kost, lijeva bedrena kost i lijeva lisna kost.

**Spol:** ženski, na temelju: 1) morfologije zdjelične kosti koja pokazuje izrazito široki gornji veliki sjedni urez (*incisura ischiadica major*), i 2) opće gracilnosti kostiju.

**Starost u trenutku smrti:** doživljena starost u trenutku smrti procijenjena je na 30 do 45 godina na temelju razvijenosti *linee asperae* na posteriornoj strani femura, pojavi spikula i gustoći trabekularne kosti.

**Patološke promjene:** nisu prisutne u ušćivanom uzorku.

**Asocirani materijalni ostaci ili životinjske kosti:** fragment životinjskog rebra kojemu su oba kraja odsječena oštrim predmetom a na dijafizi s inferiorne strane vidljiva su dva plitka reza (slika 17).



Slika 17. Životinjsko rebro odsječeno oštrim predmetom nađeno u grobu 109.

204

Dugopolje – Vučipolje – Crkovine

Grob 110

osoba A

**Tafonomija:** kosti su vrlo dobro ušćuvane, svjetle boje, robusne su s gustom trabekularnom kosti. Analizirani su: čeona kost, obje tjemene kosti, zatiljna kost, obje sljepoočne kosti, obje jagodične kosti, gornja i donja čeljust, prsna kost, obje ključne kosti, obje lopatice, obje zdjelične kosti, križna kost, lijevi iver, desna skočna kost, obje petne kosti, obje nadlaktične

kosti, obje lakatne kosti, obje palčane kosti, obje bedrene kosti, obje goljениčne kosti, obje lisne kosti i 1 slabinski kralježak.

**Spol:** muški, na temelju: 1) morfologije lubanje koja pokazuje zakošeno čelo, hrapavo i jako razvijeno zatiljno područje i velike mastoideuse, 2) morfologije donje čeljusti koja ima veliku, široku bradu s jako izraženim tuberculum mentale, širokim granama i gotovo okomitim kutom donje čeljusti, i 3) opće robusnosti kostiju.

**Starost u trenutku smrti:** doživljena starost u trenutku smrti procijenjena je na 25 do 30 godina na temelju odsustva degenerativnog osteoartritisa na zglobnim ploštinama, stupnja abrazije zubnih ploština zuba i obliteracije kranijalnih šavova.

**Patološke promjene:** nisu prisutne u uščuvanom uzorku.

**Asocirani materijalni ostaci ili životinjske kosti:** prisutni su fragmenti dijafiza dugih kostiju i kutnjak donje čeljusti odrasle osobe.

**205**

**Dugopolje – Vučipolje – Crkovine**

**Na poklopnici groba 110**

**Tafonomija:** kosti su dobro uščuvane, svjetle boje, robusne su s relativno gustom trabekularnom kosti. Analizirani su: čeona kost, obje tjemene kosti, zatiljna kost, obje sljepoočne kosti, gornja i donja čeljust, desna lopatica, desna ključna kost, desna petna kost, obje nadlaktične kosti, obje lakatne kosti, obje palčane kosti, obje bedrene kosti, obje goljениčne kosti i lijeva lisna kost.

**Spol:** muški, na temelju: 1) morfologije lubanje koja pokazuje zakošeno čelo, hrapavo i jako razvijeno zatiljno područje i velike mastoideuse, 2) morfologije donje čeljusti koja ima veliku, široku bradu s jako izraženim tuberculum mentale, širokim granama i gotovo okomitim kutom donje čeljusti, i 3) opće robusnosti kostiju.



**Starost u trenutku smrti:** doživljena starost u trenutku smrti procijenjena je na 30 do 35 godina na temelju odsustva degenerativnog osteoartritisa na zglobnim ploštinama, stupnja abrazije zubnih ploština zuba i obliteracije kranijalnih šavova.

**Patološke promjene:** stara zrasla fraktura prisutna je na distalnoj trećini dijafize desne lisne kosti, a očituje se po velikom izremodeliranom kalusu. Distalna trećina lisne kosti jako je zadebljana a fraktura je rezultirala spajanjem distalne trećine lijeve lisne kosti sa distalnom trećinom lijeve goljениčne kosti, a sve je praćeno zraslim osteomijelitisom.

**Asocirani materijalni ostaci ili životinjske kosti:** nisu prisutni u ušćuvanom uzorku.

**206**

**Dugopolje – Vućipolje – Crkovine**

**Grob 111**

**Tafonomija:** kosti su loše ušćuvane, svjetle boje s naglašenim postmortalnim oštećenjima korteksa, gracilne su s gustom trabekularnom kosti. Analizirani su: čeona kost, obje tjemene kosti, lijeva sljepooćna kost, obje jagodićne kosti, gornja i donja ćeljjust, lijeva lopatica, obje ključne kosti, obje zdjelićne kosti, lijeva skoćna kost, lijeva petna kost, lijeva nadlaktićna kost, lijeva lakatna kost, obje palćane kosti, obje bedrene kosti, obje goljениćne kosti, obje lisne kosti, svi vratni i 2 grudna kralješka te 6 lijevih rebara.

**Spol:** ženski, na temelju: 1) morfologije zdjelićne kosti koja pokazuje izrazito široki gornji veliki sjedni urez (incisura ischiadica major), i 2) morfologije donje ćeljjusti koja ima malu, špicastu bradu sa slabo izraćenim tuberculum mentale i velikim kutom donje ćeljjusti.

**Starost u trenutku smrti:** doživljena starost u trenutku smrti procijenjena je na 30 do 35 godina. Morfologija aurikularne ploštine na stražnjem dijelu lućnog grebena zdjelićne kosti odgovara trećem stupnju po klasifikaciji Lovejoya i sur. (1985), što odgovara starosti od 30 do 35 godina.

**Patološke promjene:** blagi osteoartritis (osteofiti) prisutan je na lijevoj lopatici. Blagi aktivni periostitis prisutan je na obje zdjelice, proksimalnoj trećini dijafize lijeve bedrene kosti i distalnoj trećini dijafize desne bedrene kosti.

**Asocirani materijalni ostaci ili životinjske kosti:** nisu prisutni u ušćivanom uzorku.

**207**

**Dugopolje – Vučipolje – Crkovine**

**Grob 112**

**Tafonomija:** kosti su loše ušćuvane, svjetlo smeđe boje i izrazito su gracilne. Analizirani su: čeona kost, obje tjemene kosti, zatiljna kost, obje sljepoočne kosti, desna lopatica, obje nadlaktične kosti, obje lakatne kosti, desna bedrena kost i obje goljениčne kosti.

**Spol:** radi se o kosturu djeteta.

**Starost u trenutku smrti:** doživljena starost u trenutku smrti procijenjena je na 0 do 0,5 godina. Starost je određena na temelju duljine dijafiza dugih kostiju i debljine kosti lubanje.

**Patološke promjene:** generalizirani umjereni aktivni periostitis prisutan je na obje nadlaktične kosti, obje lakatne vkosti, desnoj bedrene kosti i obje goljениčne kosti dok je blagi aktivni periostitis prisutan na endokranijalnoj i ektokranijalnoj strani lubanje.

**Asocirani materijalni ostaci ili životinjske kosti:** nisu prisutne u ušćivanom uzorku.

**208**

**Dugopolje – Vučipolje – Crkovine**

**Grob 113**

**osoba A**

**Tafonomija:** kosti su vrlo dobro ušćuvane, svjetle boje, robusne su s rijetkom trabekularnom kosti. Analizirani su: čeona kost, obje tjemene kosti, zatiljna kost, obje sljepoočne kosti, obje jagodične kosti, gornja i donja čeljust, desna lopatica, desna ključna kost, obje zdjelice, obje nadlaktične kosti, obje lakatne kosti, desna bedrena kost i obje goljениčne kosti.

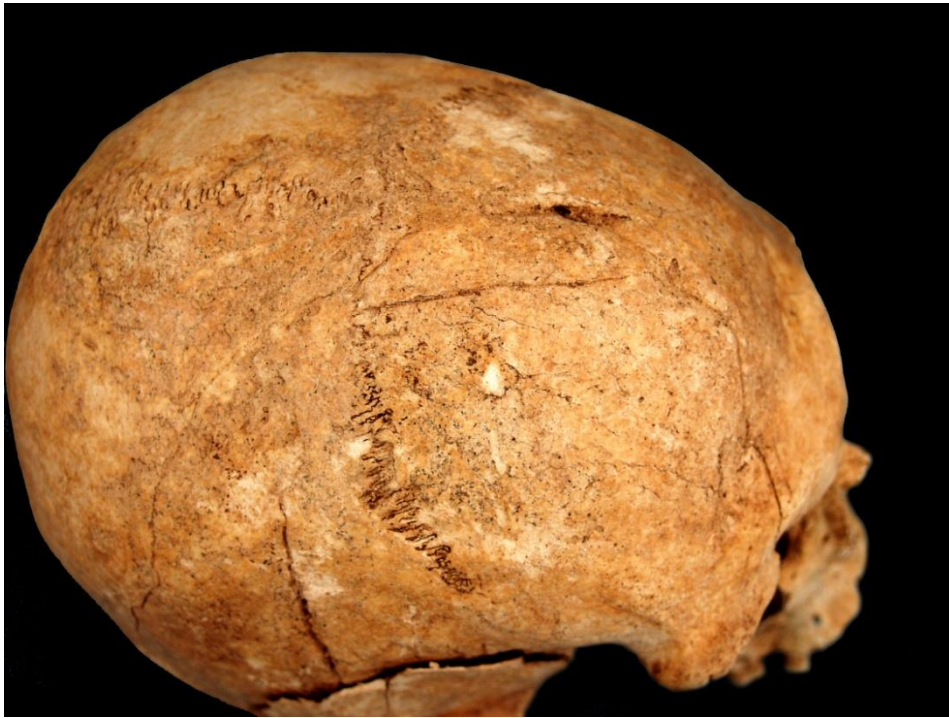križna kost, obje skočne kosti, obje petne kosti, obje nadlaktične kosti, obje lakatne kosti, obje palčane kosti, obje bedrene kosti, obje goljениčne kosti, obje lisne kosti, svi kralješci te sva lijeva i 10 desnih rebara.

**Spol:** muški, na temelju: 1) morfologije zdjelične kosti koja pokazuje izrazito uski gornji veliki sjedni urez, usko tijelo preponske kosti, široku zglobnu čašicu (acetabulum) i okomito orijentiranu bočnu kost, 2) morfologije lubanje koja pokazuje zakošeno čelo, hrapavo i jako razvijeno zatiljno područje i velike mastoideuse, i 3) morfologije donje čeljusti koja ima veliku, široku bradu s jako izraženim tuberculum mentale, širokim granama i gotovo okomitim kutom donje čeljusti.

**Starost u trenutku smrti:** doživljena starost u trenutku smrti procijenjena je na 40 do 45 godina. Morfologija aurikularne ploštine na stražnjem dijelu lučnog grebena zdjelične kosti odgovara petom stupnju po klasifikaciji Lovejoya i sur. (1985), što odgovara starosti od 40 do 45 godina.

**Patološke promjene:** blagi degenerativni osteoartritis (osteofiti) prisutan je na obje distalne bedrene kosti i desnoj lopatici. Umjereni degenerativni osteoartritis (osteofiti) prisutan je na 3., 4., 5., 6., 7., 10. i 11. grudnom kralješku dok je umjereni degenerativni osteoartritis (osteofiti + porozitet) prisutan na zglobnim plošinama 2., 3., 4., 5. i 6. grudnog kralješka. Na desnoj sljepoočnoj kosti 19 mm superiorno od aurikalarnog otvora i 22 mm inferiorno od skvamozalnog šava prisutan je litički defekt veličine 4×4 mm koji se očituje po porozitetu, a skvamozalni šav s lijeve strane djeluje izremodelirano. Duboka antemortalna ozljeda - depresijska fraktura prisutna je na desnoj strani čeone kosti a očituje se kao otok kosti veličine 56×14 mm (slika 18). Udarac je zadan *en face* s desne strane jer je na desnoj strani tog otoka kost utisnuta cc 4 mm. Fraktura se nalazi 67 mm superiorno od naziona te se proteže sve do koronalnog šava. Od frakture se protežu 2 dugačke frakturane linije: prva je dugačka 64 mm i proteže se dijagonalno do desnog supraorbitalnog luka dok je druga dugačka 101 mm i također se proteže dijagonalno na posteriornu stranu te gotovo da dijagonalno presjeca čitavu desnu tjemenu kost. Frakturane linije su mjestimično potpuno izremodelirane no još su uvijek vidljive. Također, na desnoj tjemenoj kosti točno iznad aurikularnog otvora nalazi se odvojena frakturana linija duljine 53 mm, a vjerojatno se radi o zasebnom udarcu relativno oštrim predmetom ili traumi koja je nastala uslijed pada nakon što je zadan prvi udarac. Sve frakturane linije su relativno izremodelirane i ne pokazuju znakove upalnog procesa.

*Asocirani materijalni ostaci ili životinjske kosti:* nisu prisutni u uščuvanom uzorku.



Slika 18. Antemortalna depresijska fraktura na desnoj tjemenoj kosti kod muškarca 40-45 godina starosti iz groba 113 (osoba A).

**209**

**Dugopolje – Vučipolje – Crkovine**

**Grob 113**

**osoba B**

*Tafonomija:* kosti su vrlo dobro uščuvane, svjetle boje, robusne su s relativno gustom trabekularnom kosti. Analizirani su: čeona kost, obje tjemene kosti, zatiljna kost, obje

sljepoočne kosti, obje jagodične kosti, gornja i donja čeljust, prsna kost, obje lopatice, obje ključne kosti, obje zdjelične kosti, križna kost, desni iver, obje skočne kosti, obje petne kosti, obje nadlaktične kosti, obje lakatne kosti, obje palčane kosti, obje bedrene kosti, obje goljenične kosti, obje lisne kosti, 1 vratni, 9 grudnih i 4 slabinska kralješka te 8 lijevih i 7 desnih rebara.

**Spol:** muški, na temelju: 1) morfologije zdjelične kosti koja pokazuje izrazito uski gornji veliki sjedni urez, usko tijelo preponske kosti, široku zglobnu čašicu (acetabulum) i okomito orijentiranu bočnu kost, 2) morfologije lubanje koja pokazuje zakošeno čelo, hrapavo i jako razvijeno zatiljno područje i velike mastoideuse, i 3) morfologije donje čeljusti koja ima veliku, široku bradu s jako izraženim tuberculum mentale, širokim granama i gotovo okomitim kutom donje čeljusti.

**Starost u trenutku smrti:** doživljena starost u trenutku smrti procijenjena je na 35 do 40 godina. Morfologija aurikularne ploštine na stražnjem dijelu lučnog grebena zdjelične kosti odgovara četvrtom stupnju po klasifikaciji Lovejoya i sur. (1985), što odgovara starosti od 35 do 40 godina.

**Patološke promjene:** blaga zarasla cribra orbitalia prisutna je u orbitama. Blagi degenerativni osteoarthritis (osteofiti) prisutan je na lopaticama, križnoj kosti i lijevom distalnom radiusu. Blagi aktivni periostitis prisutan je na 1. lijevom rebri i pleuralnoj strani 4 desna rebra.

**Asocirani materijalni ostaci ili životinjske kosti:** nisu prisutni u uščuvanom uzorku.

**210**

**Dugopolje – Vučipolje – Crkovine**

**Grob 113**

**osoba C**

**Tafonomija:** kosti su vrlo dobro uščuvane, svjetle boje, gracilne su s relativno gustom trabekularnom kosti. Analizirani su: čeona kost, obje tjemene kosti, zatiljna kost, obje sljepoočne kosti, obje jagodične kosti, gornja i donja čeljust, lijeva lopatica, obje ključne kosti, obje zdjelične kosti, križna kost, oba ivera, obje skočne kosti, obje petne kosti, obje

nadlaktične kosti, obje lakatne kosti, obje palčane kosti, obje bedrene kosti, obje goljenične kosti, obje lisne kosti, 3 vratna, 5 grudnih i 2 slabinska kralješka te 5 lijevih i 4 desna rebra.

**Spol:** ženski, na temelju: 1) morfologije zdjelične kosti koja pokazuje izrazito široki gornji veliki sjedni urez (incisura ischiadica major), i 2) morfologije donje čeljusti koja ima malu, špicastu bradu sa slabo izraženim tuberculum mentale i velikim kutom donje čeljusti.

**Starost u trenutku smrti:** doživljena starost u trenutku smrti procijenjena je na 35 do 40 godina. Morfologija aurikularne ploštine na stražnjem dijelu lučnog grebena zdjelične kosti odgovara četvrtom stupnju po klasifikaciji Lovejoya i sur. (1985), što odgovara starosti od 35 do 40 godina.

**Patološke promjene:** blagi degenerativni osteoartritis (osteofiti) prisutan je na lijevoj proksimalnoj nadlaktičnoj kosti. Uočena je vrlo vjerojatna fraktura 4. slabinskog kralješka ("klinasti kralježak") koja se očituje novom tvorevinom grube hrapave kosti, a znakovi upale nisu prisutni. Kralježak je postmortalno oštećen.

**Asocirani materijalni ostaci ili životinjske kosti:** nisu prisutni u ušćivanom uzorku.

211

Dugopolje – Vučipolje – Crkovine

Grob 114

osoba A

**Tafonomija:** kosti su vrlo dobro ušćuvane, svjetlo žute boje, gracilne su s rijetkom trabekularnom kosti. Analizirani su: čeona kost, obje tjemene kosti, zatiljna kost, obje sljepoočne kosti, obje jagodične kosti, gornja i donja čeljust, obje lopatice, obje ključne kosti, lijeva zdjelična kost, lijeva skočna kost, obje nadlaktične kosti, obje lakatne kosti, obje palčane kosti, obje bedrene kosti, desna lisna kost, svi grudni i slabinski kralješci te 10 lijevih i 6 desnih rebara.

**Spol:** ženski, na temelju: 1) morfologije zdjelične kosti koja pokazuje izrazito široki gornji veliki sjedni urez (incisura ischiadica major), i 2) morfologije donje čeljusti koja ima malu, špicastu bradu sa slabo izraženim tuberculum mentale i velikim kutom donje čeljusti.

**Starost u trenutku smrti:** doživljena starost u trenutku smrti procijenjena je na 50 do 55 godina. Morfologija aurikularne ploštine na stražnjem dijelu lučnog grebena zdjelične kosti odgovara sedmom stupnju po klasifikaciji Lovejoya i sur. (1985), što odgovara starosti od 50 do 55 godina.

**Patološke promjene:** blagi degenerativni osteoartritis (osteofiti) prisutan je na lopaticama, lijevoj proksimalnoj nalaktičnoj kosti, acetabulumu lijeve zdjelice, obje distalne palčane kosti, obje distalne nadlaktične kosti, desnoj proksimalnoj lakatnoj kosti, lijevoj proksimalnoj palčanoj kosti, na 5., 6., 7., 8. i 9. grudnom te 2. slabinskom kralješku. Blaga zarasla ektokranijalna poroznost prisutna je na zatiljnoj kosti. Na više kostiju ove osobe prisutan je upalni proces koji je najvjerojatnije posljedica sifilisa:

- 1) na lijevoj strani čeone kosti 41 mm superiorno od ruba orbite nalazi se plitki izremodelirani litički defekt s blago poroznim dnom promjera 6 mm koji je konzistentan s porasle stelate lezije
- 2) na posteriornoj strani acromiona desne lopatice prisutan je pravilni litički defekt veličine 10×6 mm koji je probio korteks
- 3) blagi aktivni periostitis prisutan je na proksimalnoj trećini dijafize desne lakatne kosti
- 4) na zglobojnoj ploštini između lijeve zdjelice i križne kosti nalazi se dubok nepravilni litički defekt veličine 22×14 mm sa blago poroznim dnom; rubovi na inferiornoj strani su zaobljeni, a na superiornoj oštri; znakovi upale nisu prisutni

**Asocirani materijalni ostaci ili životinjske kosti:** nisu prisutni u ušćivanom uzorku.

212

**Dugopolje – Vučipolje – Crkovine**

**Grob 114**

**osoba B**

**Tafonomija:** kosti su dobro ušćuvane, svjetle boje, gracilne su s vrlo gustom trabekularnom kosti. Analizirani su: čeona kost, obje tjemene kosti, zatiljna kost, obje sljepoočne kosti, obje jagodične kosti, gornja i donja čeljust, obje lopatice, obje ključne kosti, obje zdjelične kosti, križna kost, obje skočne kosti, obje petne kosti, obje nadlaktične kosti, obje lakatne kosti, obje

palčane kosti, obje bedrene kosti, obje goljениčne kosti, obje lisne kosti, 1 vratni, 5 grudnih i 2 slabinska kralješka te 7 lijevih i 5 desnih rebara.

**Spol:** ženski, na temelju: 1) morfologije zdjelične kosti koja pokazuje izrazito široki gornji veliki sjedni urez (incisura ischiadica major), i 2) morfologije donje čeljusti koja ima malu, špicastu bradu sa slabo izraženim tuberculum mentale i velikim kutom donje čeljusti.

**Starost u trenutku smrti:** doživljena starost u trenutku smrti procijenjena je na 15 do 17 godina na temelju kronologije nicanja i razvoja trajnih zubi i srastanja epifiza i dijafiza dugih kostiju.

**Patološke promjene:** blaga zarasla cribra orbitalia prisutna je u denoj orbiti. Umjerena zarasla ektokranijalna poroznost prisutna je na tjemenim i zatiljnoj kosti.

**Asocirani materijalni ostaci ili životinjske kosti:** nisu prisutni u uščuvanom uzorku.

213

**Dugopolje – Vučipolje – Crkovine**

**Grob 114**

**osoba C**

**Tafonomija:** kosti su dobro uščuvane, svjetle boje, robusne su s rijetkom trabekularnom kosti. Analizirani su: čeona kost, obje tjemene kosti, zatiljna kost, obje sljepoočne kosti, donja čeljust, lijeva lopatica, lijeva ključna kost, obje zdjelične kosti, križna kost, obje skočne kosti, obje petne kosti, obje nadlaktične kosti, obje lakatne kosti, obje palčane kosti, obje bedrene kosti, obje goljениčne kosti, obje lisne kosti, 6 vratnih, 2 grudna i 1 slabinski kralježak te 6 lijevih i 9 desnih rebara.

**Spol:** muški, na temelju: 1) morfologije zdjelične kosti koja pokazuje izrazito uski gornji veliki sjedni urez, usko tijelo preponske kosti, široku zglobnu čašicu (acetabulum) i okomito orijentiranu bočnu kost, 2) morfologije lubanje koja pokazuje zakošeno čelo, hrapavo i jako razvijeno zatiljno područje i velike mastoideuse, i 3) morfologije donje čeljusti koja ima



veliku, široku bradu s jako izraženim tuberculum mentale, širokim granama i gotovo okomitim kutom donje čeljusti.

**Starost u trenutku smrti:** doživljena starost u trenutku smrti procijenjena je na 40 do 45 godina. Morfologija aurikularne ploštine na stražnjem dijelu lučnog grebena zdjelične kosti odgovara petom stupnju po klasifikaciji Lovejoya i sur. (1985), što odgovara starosti od 40 do 45 godina.

**Patološke promjene:** blaga zarašla ektokranijalna poroznost prisutna je na zatiljnoj kosti. Blagi degenerativni osteoartritis (osteofiti) prisutan je na lijevoj lopatici i 9. grudnom kralješku. Na srednjoj trećini dijafize lijeve nadlaktične kosti prisutna je fraktura nastala neposredno prije smrti čiji slomljeni dijelovi nisu srasli (slika 19). Fraktura se očituje velikim nepravilnim kalusom koji je praćen blagim aktivnim periostitisom i osteomijelitisom.

**Asocirani materijalni ostaci ili životinjske kosti:** nisu prisutni u ušćuванom uzorku.



Slika 19. Fraktura lijeve nadlaktične kosti kod muškarca 40-45 godina iz groba 114 (osoba C).

**Tafonomija:** kosti su vrlo dobro ušćuvane, svjetlo smeđe boje, robusne su s rijetkom trabekularnom kosti. Analizirani su: čeona kost, obje tjemene kosti, zatiljna kost, obje sljepoočne kosti, obje jagodične kosti, gornja i donja čeljust, prsna kost, obje lopatice, obje ključne kosti, obje zdjelične kosti, križna kost, lijevi iver, obje nadlaktične kosti, obje lakatne kosti, obje palčane kosti, obje bedrene kosti, obje goljениčne kosti i obje lisne kosti.

**Spol:** muški, na temelju: 1) morfologije zdjelične kosti koja pokazuje izrazito uski gornji veliki sjedni urez, usko tijelo preponske kosti, široku zglobnu čašicu (acetabulum) i okomito orijentiranu bočnu kost, 2) morfologije lubanje koja pokazuje zakošeno čelo, hrapavo i jako razvijeno zatiljno područje i velike mastoideuse, i 3) morfologije donje čeljusti koja ima veliku, široku bradu s jako izraženim tuberculum mentale, širokim granama i gotovo okomitim kutom donje čeljusti.

**Starost u trenutku smrti:** doživljena starost u trenutku smrti procijenjena je na 40 do 45 godina. Morfologija aurikularne ploštine na stražnjem dijelu lučnog grebena zdjelične kosti odgovara petom stupnju po klasifikaciji Lovejoya i sur. (1985), što odgovara starosti od 40 do 45 godina.

**Patološke promjene:** blaga zarašla ektokranijalna poroznost prisutna je na tjemenim i zatiljnoj kosti. Na glavi ove osobe prisutne su dvije frakture:

- 1) na čeonoj kosti 23 mm superiorno od lijeve orbite prisutna je stara zarašla depresijska fraktura ovalnog oblika veličine 6×6 mm; vrlo je plitka, glatkih rubova sa blago poroznim dnom
  - 2) stara zarašla depresijska fraktura veličine 8×7 mm nalazi se 10 mm superiorno od prve; također je vrlo plitka ovalnog oblika sa glatkim rubovima i blago poroznog dna
- Na proksimalnoj trećini dijafize desne lisne kosti prisutna je stara zarašla fraktura koja se očituje malim, dobro izremodeliranim kalusom bez angulacije i znakova upale.

**Asocirani materijalni ostaci ili životinjske kosti:** nisu prisutni u ušćuvanom uzorku.

## **osoba A**

**Tafonomija:** kosti su vrlo dobro ušćuvane, svjetle boje, robusne su s relativno gustom trabekularnom kosti. Analizirani su: čeona kost, obje tjemene kosti, zatiljna kost, obje sljepoočne kosti, obje jagodične kosti, gornja i donja čeljust, prsna kost, obje lopatice, obje ključne kosti, obje zdjeljene kosti, križna kost, lijevi iver, obje skočne kosti, obje petne kosti, obje nadlaktične kosti, obje lakatne kosti, obje palčane kosti, obje bedrene kosti, obje goljenične kosti, obje lisne kosti, svi kralješci te 9 lijevih i 11 desnih rebara.

**Spol:** muški, na temelju: 1) morfologije zdjeljene kosti koja pokazuje izrazito uski gornji veliki sjedni urez, usko tijelo preponske kosti, široku zglobovu čašicu (acetabulum) i okomito orijentiranu bočnu kost, 2) morfologije lubanje koja pokazuje zakošeno čelo, hrapavo i jako razvijeno zatiljno područje i velike mastoideuse, i 3) morfologije donje čeljusti koja ima veliku, široku bradu s jako izraženim tuberculum mentale, širokim granama i gotovo okomitim kutom donje čeljusti.

**Starost u trenutku smrti:** doživljena starost u trenutku smrti procijenjena je na 40 do 45 godina. Morfologija aurikularne ploštine na stražnjem dijelu lučnog grebena zdjeljene kosti odgovara petom stupnju po klasifikaciji Lovejoya i sur. (1985), što odgovara starosti od 40 do 45 godina.

**Patološke promjene:** blagi degenerativni osteoartritis (osteofiti) prisutan je na lopaticama, obje proksimalne nadlaktične kosti, desnoj proksimalnoj lakatnoj kosti, acetabulumima zdjeljena, obje distalne palčane kosti te 2., 3., 4., 5., 6., 7., 8., 9., 10., 11. i 12. grudnom kralješku dok je umjereni degenerativni osteoartritis (osteofiti) prisutan na 5., 6. i 7. vratnom te 5. slabinskom kralješku. Schmorlovi defekti prisutni su na 7., 8., 9., 10., 11. i 12. grudnom te 1. slabinskom kralješku. Na desnom kondilu donje čeljusti nalazi se benigni kortikalni defekt veličine 6×5 mm. Na inferiornjoj ploštini 5. desnog rebra nalazi se litički defekt veličine 5×4 mm. Benigni kortikalni defekti prisutni su na medijalnim stranama ključnih kostiju.

**Asocirani materijalni ostaci ili životinjske kosti:** nisu prisutni u ušćuvanom uzorku.

## **Dugopolje – Vučipolje – Crkovine**

### **Grob 116**

#### **osoba B**

**Tafonomija:** kosti su dobro ušćuvane, svjetle boje i izrazito su gracilne. Analizirani su: čeona kost, obje tjemene kosti, zatiljna kost, obje sljepoočne kosti, lijeva jagodična kost, gornja i donja čeljust, desna lopatica, obje ključne kosti, obje zdjelične kosti, lijeva nadlaktična kost, obje lakatne kosti, obje palčane kosti, obje bedrene kosti, obje goljениčne kosti, obje lisne kosti, 2 vratna, 5 grudnih i svi slabinski kralješci.

**Spol:** radi se o kosturu djeteta.

**Starost u trenutku smrti:** doživljena starost u trenutku smrti procijenjena je na 4 do 5 godina. Starost je određena na temelju kronologije nicanja i razvoja mliječnih i trajnih zuba.

**Patološke promjene:** nisu prisutne u ušćuvanom uzorku.

**Asocirani materijalni ostaci ili životinjske kosti:** nisu prisutne u ušćuvanom uzorku.

**217**

## **Dugopolje – Vučipolje – Crkovine**

### **Grob 116A**

**Tafonomija:** kosti su vrlo dobro ušćuvane, svjetlo žute boje i izrazito su gracilne. Analizirani su: čeona kost, desna tjemena kost, zatiljna kost, desna sljepoočna kost, gornja i donja čeljust, obje lopatice, desna ključna kost, obje zdjelične kosti, križna kost, obje skočne kosti, obje petne kosti, obje nadlaktične kosti, obje lakatne kosti, obje palčane kosti, obje bedrene kosti, obje goljениčne kosti, obje lisne kosti, 2 vratna, 11 grudnih i svi slabinski kralješci te 9 lijevih i 11 desnih rebara.

**Spol:** radi se o kosturu djeteta.

**Starost u trenutku smrti:** doživljena starost u trenutku smrti procijenjena je na 7 do 8 godina. Starost je određena na temelju kronologije nicanja i razvoja mliječnih i trajnih zuba.

**Patološke promjene:** blaga zarasla cribra orbitalia prisutna je u desnoj orbiti. Blagi zarasli periostitis prisutan je na srednjoj trećini dijafize obje goljениčne kosti.

**Asocirani materijalni ostaci ili životinjske kosti:** nisu prisutne u ušćivanom uzorku.

**218**

**Dugopolje – Vučipolje – Crkovine**

**Grob 117**

**Tafonomija:** kosti su vrlo loše ušćuvane, svjetle boje i izrazito su gracilne. Analizirani su: čeona kost, desna sljepoočna kost, desna nadlaktična kost, desna lakatna kost, desna palčana kost, obje bedrene kosti, lijeva goljениčna kost i lijeva lisna kost.

**Spol:** radi se o kosturu djeteta.

**Starost u trenutku smrti:** doživljena starost u trenutku smrti procijenjena je na 0 do 0,5 godina. Starost je određena na temelju duljine dijafiza dugih kostiju i debljine kosti lubanje.

**Patološke promjene:** blagi aktivni periostitis prisutan je na obje bedrene kosti i desnoj goljениčnoj kosti.

**Asocirani materijalni ostaci ili životinjske kosti:** nisu prisutne u ušćivanom uzorku.

**219**

**Dugopolje – Vučipolje – Crkovine**

**Grob 118**

**Tafonomija:** kosti su dobro ušćuvane, svjetle boje i izrazito su gracilne. Analizirani su: čeona kost, obje tjemene kosti, zatiljna kost, obje sljepoočne kosti, desna jagodična kost, gornja i

donja čeljust, lijeva lopatica, obje ključne kosti, desna zdjelična kost, obje nadlaktične kosti, obje lakatne kosti, obje palčane kosti, obje bedrene kosti, obje goljениčne kosti, obje lisne kosti te 5 lijevih i 9 desnih rebara.

*Spol:* radi se o kosturu djeteta.

*Starost u trenutku smrti:* doživljena starost u trenutku smrti procijenjena je na 1 do 1,5 godinu. Starost je određena na temelju duljine dijafiza dugih kostiju i debljine kosti lubanje.

*Patološke promjene:* blagi aktivni periostitis prisutan je na posteriornoj strani proksimalnog dijela lijeve lakatne kosti i na cijelim dijafizama goljениčnih kostiju.

*Asocirani materijalni ostaci ili životinjske kosti:* nisu prisutne u ušćivanom uzorku.

220

**Dugopolje – Vučipolje – Crkovine**

**Grob 118A**

**osoba A**

*Tafonomija:* kosti su vrlo dobro ušćuvane, svjetlo smeđe boje i izrazito su gracilne. Analizirani su: čeona kost, obje tjemene kosti, zatiljna kost, obje sljepoočne kosti, obje jagodične kosti, gornja i donja čeljust, obje lopatice, obje ključne kosti, obje zdjelične kosti, obje nadlaktične kosti, obje lakatne kosti, obje palčane kosti, obje bedrene kosti, obje goljениčne kosti i obje lisne kosti.

*Spol:* radi se o kosturu djeteta.

*Starost u trenutku smrti:* doživljena starost u trenutku smrti procijenjena je na 3,5 do 4,5 godina. Starost je određena na temelju kronologije nicanja i razvoja mliječnih i trajnih zuba.

*Patološke promjene:* blaga zarasla cribra orbitalia prisutna je u orbitama.

*Asocirani materijalni ostaci ili životinjske kosti:* nisu prisutne u ušćivanom uzorku.

221

**Dugopolje – Vučipolje – Crkovine**

**Grob 118A**

**osoba B**

*Tafonomija:* kosti su loše ušćuvane, svjetlo žute boje i izrazito su gracilne. Analizirani su: obje tjemene kosti, obje sljepoočne kosti, gornja i donja čeljust, obje lopatice, desna ključna kost, obje zdjelične kosti, lijeva nadlaktična kost, obje lakatne kosti, lijeva palčana kost, obje bedrene kosti, obje goljениčne kosti, desna lisna kost te 8 lijevih i 6 desnih rebara.

*Spol:* radi se o kosturu djeteta.

*Starost u trenutku smrti:* doživljena starost u trenutku smrti procijenjena je na 0 do 0,5 godine. Starost je određena na temelju duljine dijafiza dugih kostiju i debljine kosti lubanje.

*Patološke promjene:* generalizirani aktivni periostitis prisutan je na tjemnim kostima, sljepoočnim kostima, lijevoj strani gornje i donje čeljusti, desnoj ključnoj kosti, obje lopatice, lijevoj nadlaktičnoj kosti i palčanoj kosti, obje lakatne kosti, svim prisutnim rebrima, obje zdjelične kosti, obje bedrene kosti, obje goljениčne kosti i desnoj lisnoj kosti.

*Asocirani materijalni ostaci ili životinjske kosti:* nisu prisutne u ušćivanom uzorku.

222

**Dugopolje – Vučipolje – Crkovine**

**Grob 119**

*Tafonomija:* kosti su vrlo dobro ušćuvane, svjetle boje, gracilne su s rijetkom trabekularnom kosti. Analizirani su: čeona kost, obje tjemene kosti, zatiljna kost, obje sljepoočne kosti, obje jagodične kosti, gornja i donja čeljust, prsna kost, obje lopatice, obje ključne kosti, obje zdjelične kosti, križna kost, oba ivera, obje skočne kosti, obje petne kosti, obje nadlaktične

kosti, obje lakatne kosti, obje palčane kosti, obje bedrene kosti, obje goljениčne kosti, obje lisne kosti, 5 vratnih, svi grudni i slabinski kralješci te 6 lijevih i 6 desnih rebara.

**Spol:** ženski, na temelju: 1) morfologije zdjelične kosti koja pokazuje izrazito široki gornji veliki sjedni urez (incisura ischiadica major), i 2) morfologije donje čeljusti koja ima malu, špicastu bradu sa slabo izraženim tuberculum mentale i velikim kutom donje čeljusti.

**Starost u trenutku smrti:** doživljena starost u trenutku smrti procijenjena je na 45 do 50 godina. Morfologija aurikularne ploštine na stražnjem dijelu lučnog grebena zdjelične kosti odgovara šestom stupnju po klasifikaciji Lovejoya i sur. (1985), što odgovara starosti od 45 do 50 godina.

**Patološke promjene:** blagi degenerativni osteoartritis (osteofiti) prisutan je na desnoj lopatici, acetabulumima zdjelica, obje proksimalne bedrene kosti i obje distalne goljениčne kosti te 6., 7. i 8. grudnom kralješku dok je blagi degenerativni osteoartritis (osteofiti + porozitet) prisutan na obje proksimalne nadlaktične kosti te 7. vratnom i 1. grudnom kralješku. Schmorlovi defekti prisutni su na 7., 10., 11. i 12. grudnom te 1., 2., 3. i 4. slabinskom kralješku. Spondiloliza je prisutna na 5. slabinskom kralješku.

**Asocirani materijalni ostaci ili životinjske kosti:** nisu prisutni u ušćivanom uzorku.

**223**

**Dugopolje – Vučipolje – Crkovine**

**Grob 120**

**Tafonomija:** kosti su vrlo dobro ušćuvane, svjetle boje, robusne su s gustom trabekularnom kosti. Analizirani su: čeona kost, obje tjemene kosti, zatiljna kost, obje sljepoočne kosti, obje jagodične kosti, gornja i donja čeljust, prsna kost, obje lopatice, obje ključne kosti, obje zdjelične kosti, križna kost, oba ivera, obje nadlaktične kosti, obje lakatne kosti, obje palčane kosti, obje bedrene kosti, obje goljениčne kosti i obje lisne kosti.

**Spol:** muški, na temelju: 1) morfologije zdjelične kosti koja pokazuje izrazito uski gornji veliki sjedni urez, usko tijelo preponske kosti, široku zglobnu čašicu (acetabulum) i okomito



orijentiranu bočnu kost, 2) morfologije lubanje koja pokazuje zakošeno čelo, hrapavo i jako razvijeno zatiljno područje i velike mastoideuse, i 3) morfologije donje čeljusti koja ima veliku, široku bradu s jako izraženim tuberculum mentale, širokim granama i gotovo okomitim kutom donje čeljusti.

**Starost u trenutku smrti:** doživljena starost u trenutku smrti procijenjena je na 30 do 35 godina. Morfologija aurikularne ploštine na stražnjem dijelu lučnog grebena zdjelične kosti odgovara trećem stupnju po klasifikaciji Lovejoya i sur. (1985), što odgovara starosti od 30 do 35 godina.

**Patološke promjene:** nisu prisutne u uščuvanom uzorku.

**Asocirani materijalni ostaci ili životinjske kosti:** nisu prisutni u uščuvanom uzorku.

224

**Dugopolje – Vučipolje – Crkovine**

**Grob 121**

**osoba A**

**Tafonomija:** kosti su vrlo dobro uščuvane, svjetle boje, gracilne su s gustom trabekularnom kosti. Analizirani su: čeona kost, obje tjemene kosti, zatiljna kost, obje sljepoočne kosti, obje jagodične kosti, gornja i donja čeljust, prsna kost, obje lopatice, obje ključne kosti, obje zdjelične kosti, križna kost, lijevi iver, obje skočne kosti, obje petne kosti, obje nadlaktične kosti, obje lakatne kosti, obje palčane kosti, obje bedrene kosti, obje goljenične kosti, obje lisne kosti, svi kralješci te 11 rebara na svakoj strani.

**Spol:** ženski, na temelju: 1) morfologije zdjelične kosti koja pokazuje izrazito široki gornji veliki sjedni urez (incisura ischiadica major), i 2) morfologije donje čeljusti koja ima malu, špicastu bradu sa slabo izraženim tuberculum mentale i velikim kutom donje čeljusti.

**Starost u trenutku smrti:** doživljena starost u trenutku smrti procijenjena je na 20 do 25 godina. Morfologija aurikularne ploštine na stražnjem dijelu lučnog grebena zdjelične kosti

odgovara prvom stupnju po klasifikaciji Lovejoya i sur. (1985), što odgovara starosti od 20 do 25 godina.

**Patološke promjene:** blaga zarašla ektokranijalna poroznost prisutna je na tjemenim kostima. Blaga zarašla cribra orbitalia prisutna je u orbitama. Schmorlovi defekti prisutni su na 8. i 9. grudnom te 3. slabinskom kralješku. Na gornjoj i donjoj čeljusti prisutan je blagi aktivni periostitis.

**Asocirani materijalni ostaci ili životinjske kosti:** nisu prisutni u ušćivanom uzorku.

**225**

**Dugopolje – Vučipolje – Crkovine**

**Grob 121**

**osoba B**

**Tafonomija:** kosti su vrlo dobro ušćuvane, svjetle boje, gracilne su s rijetkom trabekularnom kosti. Analizirani su: čeona kost, obje tjemene kosti, zatiljna kost, obje sljepoočne kosti, obje jagodične kosti, gornja i donja čeljust, prsna kost, obje lopatice, obje ključne kosti, obje zdjelične kosti, oba ivera, obje skočne kosti, obje petne kosti, obje nadlaktične kosti, obje lakatne kosti, obje palčane kosti, obje bedrene kosti, obje goljениčne kosti, obje lisne kosti, 5 vratnih, 9 grudnih i svi slabinski kralješci te 7 lijevih i 9 desnih rebara.

**Spol:** ženski, na temelju: 1) morfologije donje čeljusti koja ima malu, špicastu bradu sa slabo izraženim tuberculum mentale i velikim kutom donje čeljusti, i 2) opće gracilnosti kostiju.

**Starost u trenutku smrti:** doživljena starost u trenutku smrti procijenjena je na 50 do 55 godina na temelju prisustva degenerativnog osteoartrisa na zglobnim ploštinama, stupnja abrazije zubnih ploština zuba i obliteracije kranijalnih šavova.

**Patološke promjene:** blagi degenerativni osteoartritis (osteofiti) prisutan je na lopaticama, obje distalne nadlaktične kosti, lijevoj distalnoj palčanoj kosti, acetabulumima zdjelica,

križnoj kosti, glavi lijeve bedrene kosti, obje distalne bedrene kosti, obje proksimalne i distalne goljenične kosti te 1., 2., 3., 4. i 5. slabinskom kralješku dok je blagi degenerativni osteoartritis (osteofiti + porozitet) prisutan na 5. vratnom i 4., 6. i 10. grudnom kralješku. Schmorlovi defekti prisutni su na 10., 11. i 12. grudnom te 1., 2., 3. i 4. slabinskom kralješku.

**Asocirani materijalni ostaci ili životinjske kosti:** nisu prisutni u ušćivanom uzorku.

226

**Dugopolje – Vučipolje – Crkovine**

**Grob 122**

**Tafonomija:** kosti su vrlo dobro ušćivane, svjetle boje, robusne su s rijetkom trabekularnom kosti. Analizirani su: čeona kost, obje tjemene kosti, zatiljna kost, obje sljepoočne kosti, obje jagodične kosti, donja čeljust, obje lopatice, obje ključne kosti, obje zdjelične kosti, obje nadlaktične kosti, obje lakatne kosti, obje palčane kosti, obje bedrene kosti, obje goljenične kosti i obje lisne kosti.

**Spol:** muški, na temelju: 1) morfologije zdjelične kosti koja pokazuje izrazito uski gornji veliki sjedni urez, usko tijelo preponske kosti, široku zglobnu čašicu (acetabulum) i okomito orijentiranu bočnu kost, 2) morfologije lubanje koja pokazuje zakošeno čelo, hrapavo i jako razvijeno zatiljno područje i velike mastoideuse, i 3) morfologije donje čeljusti koja ima veliku, široku bradu s jako izraženim tuberculum mentale, širokim granama i gotovo okomitim kutom donje čeljusti.

**Starost u trenutku smrti:** doživljena starost u trenutku smrti procijenjena je na 45 do 50 godina. Morfologija aurikularne ploštine na stražnjem dijelu lučnog grebena zdjelične kosti odgovara šestom stupnju po klasifikaciji Lovejoya i sur. (1985), što odgovara starosti od 45 do 50 godina.

**Patološke promjene:** blaga zarasla cribra orbitalia prisutna je u desnoj orbiti.

**Asocirani materijalni ostaci ili životinjske kosti:** nisu prisutni u ušćivanom uzorku.

227

**Dugopolje – Vučipolje – Crkovine**

**Grob 123**

**Tafonomija:** kosti su vrlo dobro ušćuvane, svjetlo smeđe boje i izrazito su gracilne. Analizirani su: čeona kost, obje tjemene kosti, zatiljna kost, obje sljepoočne kosti, obje jagodične kosti, gornja i donja čeljust, prsna kost, obje lopatice, obje ključne kosti, obje zdjelične kosti, obje skočne kosti, obje petne kosti, obje nadlaktične kosti, obje lakatne kosti, obje palčane kosti, obje bedrene kosti, obje goljениčne kosti, obje lisne kosti, svi vratni, 7 grudnih i 4 slabinska kralješka te sva lijeva i 10 desnih rebara.

**Spol:** radi se o kosturu djeteta.

**Starost u trenutku smrti:** doživljena starost u trenutku smrti procijenjena je na 9,5 do 10,5 godina. Starost je određena na temelju kronologije nicanja i razvoja mliječnih i stalnih zuba.

**Patološke promjene:** nisu prisutne u ušćuvanom uzorku.

**Asocirani materijalni ostaci ili životinjske kosti:** nisu prisutne u ušćuvanom uzorku.

228

**Dugopolje – Vučipolje – Crkovine**

**Grob 124**

**Tafonomija:** kosti su vrlo dobro ušćuvane, svjetle boje i izrazito su gracilne. Analizirani su: čeona kost, obje tjemene kosti, zatiljna kost, obje sljepoočne kosti, obje jagodične kosti, gornja i donja čeljust, obje lopatice, obje ključne kosti, obje zdjelične kosti, obje nadlaktične kosti, obje lakatne kosti, obje palčane kosti, obje bedrene kosti, obje goljениčne kosti i obje lisne kosti.

**Spol:** radi se o kosturu djeteta.

**Starost u trenutku smrti:** doživljena starost u trenutku smrti procijenjena je na 4,5 do 5,5 godina. Starost je određena na temelju kronologije nicanja i razvoja mliječnih i trajnih zuba.

**Patološke promjene:** blaga aktivna cribra orbitalia prisutna je u orbitama.

**Asocirani materijalni ostaci ili životinjske kosti:** nisu prisutne u ušćivanom uzorku.

**229**

**Dugopolje – Vučipolje – Crkovine**

**Grob 125**

**osoba A**

**Tafonomija:** kosti su vrlo dobro ušćuvane, svjetle boje, gracilne su s relativno gustom trabekularnom kosti. Analizirani su: čeona kost, obje tjemene kosti, zatiljna kost, obje sljepoočne kosti, desna jagodična kost, gornja i donja čeljust, prsna kost, obje lopatice, obje ključne kosti, obje zdjeljene kosti, križna kost, desni iver, obje skočne kosti, obje petne kosti, obje nadlaktične kosti, obje lakatne kosti, obje palčane kosti, obje bedrene kosti, obje goljenične kosti, obje lisne kosti, 6 vratnih, svi grudni i 4 slabinska kralješka te 9 rebara na svakoj strani.

**Spol:** ženski, na temelju: 1) morfologije zdjeljene kosti koja pokazuje izrazito široki gornji veliki sjedni urez (incisura ischiadica major), i 2) morfologije donje čeljusti koja ima malu, špicastu bradu sa slabo izraženim tuberculum mentale i velikim kutom donje čeljusti.

**Starost u trenutku smrti:** doživljena starost u trenutku smrti procijenjena je na 35 do 40 godina. Morfologija aurikularne ploštine na stražnjem dijelu lučnog grebena zdjeljene kosti odgovara četvrtom stupnju po klasifikaciji Lovejoya i sur. (1985), što odgovara starosti od 35 do 40 godina.

**Patološke promjene:** blagi degenerativni osteoarthritis (osteofiti) prisutan je na lopaticama, obje distalne nadlaktične kosti, obje proksimalne i distalne palčane kosti, obje proksimalne lakatne kosti, acetabulumu lijeve zdjelice, glavi lijeve bedrene kosti, desnoj distalnoj bedrenoj kosti, hvatištima 4. i 8. lijevog rebra te 3., 4. i 5. slabinskom kralješku, dok je jaki

degenerativni osteoartritis (eburnacija) prisutan na 7. desnom rebru. Stara dobro zarasla fraktura prisutna je na anteriornoj strani lijeve petne kosti (na zglobnoj ploštini za kuboidnu kost), veličine je 15×5 mm sa poroznim dnom. Nema znakova upale, ali je cijela zglobna ploština prekrivena blagim osteoartritisom (osteofiti). Na obje distalne nadlaktične kosti, lijevoj distalnoj palčanoj kosti, glavi lijeve bedrene kosti, obje distalne bedrene kosti, obje proksimalne i distalne goljениčne kosti te 1., 2., 3., 4. i 5. slabinskom kralješku dok je blagi degenerativni osteoartritis (osteofiti + porozitet) prisutan na 5. vratnom i 4., 6. i 10. grudnom kralješku. Schmorlovi defekti prisutni su na 10., 11. i 12. grudnom te 1., 2., 3. i 4. slabinskom kralješku.

*Asocirani materijalni ostaci ili životinjske kosti:* nisu prisutni u ušćuvanom uzorku.

**230**

**Dugopolje – Vućipolje – Crkovine**

**Grob 125**

**osoba B**

*Tafonomija:* kosti su vrlo dobro ušćuvane, svjetlo smeđe boje i izrazito su gracilne. Analizirani su: čeona kost, obje tjemene kosti, zatiljna kost, obje sljepoočne kosti, obje jagodične kosti, gornja i donja čeljust, obje lopatice, obje ključne kosti, obje zdjelične kosti, križna kost, oba ivera, obje skočne kosti, obje petne kosti, obje nadlaktične kosti, obje lakatne kosti, obje palčane kosti, obje bedrene kosti, obje goljениčne kosti, obje lisne kosti, 4 vratna, 9 grudnih i svi slabinski kralješci te 7 lijevih i 9 desnih rebara.

*Spol:* radi se o kosturu djeteta.

*Starost u trenutku smrti:* doživljena starost u trenutku smrti procijenjena je na 10,5 do 11,5 godina. Starost je određena na temelju kronologije nicanja i razvoja mliječnih i trajnih zuba.

**Patološke promjene:** blaga zarasla cribra orbitalia prisutna je u orbitama. Blagi lokalizirani aktivni periostitis prisutan je na unutarnjoj strani desnog ramusa donje čeljusti, medialnoj strani lijeve lisne kosti, posteriornoj strani distalne trećine dijafize lijeve goljениčnjhe kosti i na petnim kostima. Blago izražena romoidna fossa prisutna je na ključnim kostima.

**Asocirani materijalni ostaci ili životinjske kosti:** nisu prisutne u ušćuvanom uzorku.

231

**Dugopolje – Vučipolje – Crkovine**

**Grob 126**

**osoba A**

**Tafonomija:** kosti su loše ušćuvane, svjetlo žute boje, gracilne su s rijetkom trabekularnom kosti. Analizirani su: čeona kost, gornja i donja čeljust, prsna kost, obje lopatice, obje zdjelične kosti, desni iver, obje skočne kosti, obje petne kosti, obje nadlaktične kosti, lijeva lakatna kost, desna palčana kost, obje bedrene kosti, obje goljениčne kosti i 1 vratni kralježak.

**Spol:** ženski, na temelju: 1) morfologije zdjelične kosti koja pokazuje izrazito široki gornji veliki sjedni urez (incisura ischiadica major), i 2) morfologije donje čeljusti koja ima malu, špicastu bradu sa slabo izraženim tuberculum mentale i velikim kutom donje čeljusti.

**Starost u trenutku smrti:** doživljena starost u trenutku smrti procijenjena je na 40 do 45 godina. Morfologija aurikularne ploštine na stražnjem dijelu lučnog grebena zdjelične kosti odgovara petom stupnju po klasifikaciji Lovejoya i sur. (1985), što odgovara starosti od 40 do 45 godina.

**Patološke promjene:** blagi degenerativni osteoartritis (osteofiti) prisutan je na lopaticama, petnim kostima, lijevoj skočnoj kosti i 4. vratnom kralješku.

**Asocirani materijalni ostaci ili životinjske kosti:** nisu prisutni u ušćuvanom uzorku.

232

**Dugopolje – Vučipolje – Crkovine**

**Grob 126**

**osoba B**

*Tafonomija:* kosti su vrlo dobro ušćuvane, svjetle boje i izrazito su gracilne. Analizirani su: čeona kost, obje tjemene kosti, zatiljna kost, obje sljepoočne kosti, obje jagodične kosti, gornja i donja čeljust, obje lopatice, obje ključne kosti, obje zdjelične kosti, križna kost, obje skočne kosti, obje petne kosti, obje nadlaktične kosti, obje lakatne kosti, obje palčane kosti, obje bedrene kosti, obje goljениčne kosti, obje lisne kosti, 4 vratna i 4 grudna kralješka te 7 lijevih i 8 desnih rebara.

*Spol:* radi se o kosturu djeteta.

*Starost u trenutku smrti:* doživljena starost u trenutku smrti procijenjena je na 7,5 do 8,5 godina. Starost je određena na temelju kronologije nicanja i razvoja mliječnih i trajnih zuba.

*Patološke promjene:* nisu prisutne u ušćuванom uzorku.

*Asocirani materijalni ostaci ili životinjske kosti:* nisu prisutne u ušćuванom uzorku.

**233**

**Dugopolje – Vučipolje – Crkovine**

**Grob 126**

**osoba C**

*Tafonomija:* kosti su loše ušćuvane, svjetle boje i izrazito su gracilne. Analizirani su: čeona kost, obje tjemene kosti, zatiljna kost, obje sljepoočne kosti, obje jagodične kosti, gornja i donja čeljust, lijeva zdjelična kost, križna kost, lijeva skočna kost, obje nadlaktične kosti, lijeva lakatna kost, obje bedrene kosti, obje goljениčne kosti i desna lisna kost.

*Spol:* radi se o kosturu djeteta.



**Starost u trenutku smrti:** doživljena starost u trenutku smrti procijenjena je na 12,5 do 13,5 godina. Starost je određena na temelju kronologije nicanja i razvoja trajnih zuba i srastanja epifiza i dijafiza dugih kostiju.

**Patološke promjene:** blaga zarašla cribra orbitalia prisutna je u orbitama.

**Asocirani materijalni ostaci ili životinjske kosti:** nisu prisutne u uščuvanom uzorku.

**234**

**Dugopolje – Vučipolje – Crkovine**

**Grob 126**

**osoba D**

**Tafonomija:** kosti su dobro uščuvane, svjetle boje i izrazito su gracilne. Analizirani su: obje sljepoočne kosti, donja čeljust, desna zdjelična kost, obje skočne kosti, obje nadlaktične kosti, obje lakatne kosti, obje palčane kosti, obje bedrene kosti, obje goljenične kosti, obje lisne kosti i 2 slabinska kralješka.

**Spol:** radi se o kosturu djeteta.

**Starost u trenutku smrti:** doživljena starost u trenutku smrti procijenjena je na 13,5 do 14,5 godina. Starost je određena na temelju kronologije nicanja i razvoja trajnih zuba i srastanja epifiza i dijafiza dugih kostiju.

**Patološke promjene:** nisu prisutne u uščuvanom uzorku.

**Asocirani materijalni ostaci ili životinjske kosti:** nisu prisutne u uščuvanom uzorku.

**235**

**Dugopolje – Vučipolje – Crkovine**

**Grob 127**

**osoba A**

**Tafonomija:** kosti su vrlo dobro ušćuvane, svjetlo smeđe boje, gracilne su s gustom trabekularnom kosti. Analizirani su: čeona kost, obje tjemene kosti, zatiljna kost, obje sljepoočne kosti, obje jagodične kosti, gornja i donja čeljust, obje lopatice, obje ključne kosti, obje zdjelične kosti, križna kost, lijevi iver, obje nadlaktične kosti, obje lakatne kosti, obje palčane kosti, obje bedrene kosti, obje goljениčne kosti i obje lisne kosti.


**Spol:** ženski, na temelju: 1) morfologije zdjelične kosti koja pokazuje izrazito široki gornji veliki sjedni urez (incisura ischiadica major), i 2) morfologije donje čeljusti koja ima malu, špicastu bradu sa slabo izraženim tuberculum mentale i velikim kutom donje čeljusti.

**Starost u trenutku smrti:** doživljena starost u trenutku smrti procijenjena je na 30 do 35 godina. Morfologija aurikularne ploštine na stražnjem dijelu lučnog grebena zdjelične kosti odgovara trećem stupnju po klasifikaciji Lovejoya i sur. (1985), što odgovara starosti od 30 do 35 godina.

**Patološke promjene:** blagi osteoarthritis (osteofiti) prisutan je na obje distalne bedrene kosti. Uočena je devijacija nazalnog septuma. Na više kostiju ove osobe prisutan je upalni proces koji je najvjerojatnije posljedica sifilisa:

- 1) na posteriornoj strani desne tjemene kosti, 40 mm lateralno od sagitalnog šava i 35 mm superiorno od lamboidnog šava, nalazi se litički defekt veličine 13×11 mm koji je svojim izgledom konzistentan sa stelate lezijom (slika 20)
- 2) na anteriornoj strani lijeve tjemene kosti nalazi se vrlo sličan defekt veličine 11×6 mm
- 3) na posteriornoj strani desne distalne bedrene kosti s lateralne strane nalazi se litička lezija veličine 14×12 mm sa poroznim dnom okružena blagim aktivnim upalnim procesom.

**Asocirani materijalni ostaci ili životinjske kosti:** nisu prisutni u ušćuvanom uzorku.



Slika 20. Stelate lezija na desnoj tjemenoj kosti kod žene 30-35 godina iz groba 127 (osoba A).

**236**

**Dugopolje – Vučipolje – Crkovine**

**Grob 127**

**osoba B**

*Tafonomija:* kosti su srednje dobro ušćuvane, svjetlo smeđe boje i izrazito su gracilne. Analizirani su: obje tjemene kosti, zatiljna kost, donja čeljust, desna lopatica, obje ključne kosti, obje zdjelične kosti, lijevi iver, lijeva petna kost, obje nadlaktične kosti, obje lakatne kosti, obje palčane kosti, obje bedrene kosti, obje goljениčne kosti, obje lisne kosti, 3 lijeva i 3 desna rebra te 6 vratnih i 3 grudna kralješka.

*Spol:* radi se o kosturu djeteta.

*Starost u trenutku smrti:* doživljena starost u trenutku smrti procijenjena je na 8 do 9 godina. Starost je određena na temelju duljine dijafize dugih kostiju.

*Patološke promjene:* blagi aktivni periostitis prisutan je na srednjoj trećini dijafize posteriorno medijalne strane lijeve bedrene kosti te na čitavoj dijafizi obje goljениčne kosti.

*Asocirani materijalni ostaci ili životinjske kosti:* nisu prisutne u ušćuванom uzorku.

**237**

**Dugopolje – Vučipolje – Crkovine**

**Grob 128**

**osoba A (in situ)**

*Tafonomija:* kosti su vrlo loše ušćuvane, svjetlo smeđe boje i izrazito su gracilne. Analizirani su: obje nadlaktične kosti, desna lakatna kost, desna palčana kost, obje bedrene kosti i obje goljениčne kosti.

*Spol:* radi se o kosturu djeteta.

*Starost u trenutku smrti:* doživljena starost u trenutku smrti procijenjena je na 5,5 do 6,5 godina. Starost je određena na temelju duljine dijafiza dugih kostiju.

*Patološke promjene:* nisu prisutne u ušćuванom uzorku.

*Asocirani materijalni ostaci ili životinjske kosti:* nisu prisutne u ušćuванom uzorku.

**238**

**Dugopolje – Vučipolje – Crkovine**

**Grob 128**

**osoba B**

*Tafonomija:* kosti su vrlo dobro ušćuvane, svjetlo smeđe boje i izrazito su robusne. Analizirani su: čeona kost, obje tjemene kosti, zatiljna kost, obje sljepoočne kosti, obje jagodične kosti, gornja i donja čeljust, lijeva ključna kost, desna nadlaktična kost, obje palčane kosti, obje bedrene kosti, obje goljениčne kosti i obje lisne kosti.

**Spol:** muški, na temelju: 1) morfologije lubanje koja pokazuje zakošeno čelo, hrapavo i jako razvijeno zatiljno područje i velike mastoideuse i 2) morfologije donje čeljusti koja ima veliku, široku bradu s jako izraženim tuberculum mentale, širokim granama i gotovo okomitim kutom donje čeljusti.

**Starost u trenutku smrti:** doživljena starost u trenutku smrti procijenjena je na 35 do 40 godina. Morfologija aurikularne ploštine na stražnjem dijelu lučnog grebena zdjeljene kosti odgovara četvrtom stupnju po klasifikaciji Lovejoya i sur. (1985), što odgovara starosti od 35 do 40 godina.

**Patološke promjene:** na tjemenim kostima je uočeno ukupno 9 litičkih lezija. Lezije se očituju po zaobljenim rubovima i poroznom dnu. Na desnoj tjemennoj kosti (na koronalnom šavu) nalazi se lezija veličine 10×12 mm. Posteriorno od nje, 16 mm superiorno od skvamozalnog šava, nalazi se lezija veličine 5×8 mm koja je probila do medularne kosti. 51 mm laterarno od sagitalnog šava, 32 inefiornno od od koronalnog nalazi se lezija 8×9 mm na koju se vežu još dvije veličine 16×9 mm i 6×6 mm. Sve su tri lezije probile do medularne kosti. 8 mm lateralno od sagitalnog šava i 56 mm superiorno od lambde nalazi se lezija veličine 6×6 mm koja je također probila do medularne kosti. Na lijevoj tjemennoj kosti, 50 mm lateralno od sagitalnog šava i 86 mm superiorno od lambde prisutna je vrlo plitka lezija 10×7 mm. Na koronalnom šavu, između čeone i lijeve tjemene kosti nalazi se također vrlo plitka lezija veličine 8×7 mm. 12 mm inferiorno od ove lezije i 13 mm superiorno od lijevog šava nalazi se lezija veličine 14×8 mm koja je djelomično probila svod lubanje. Lezije koje se nalaze na koronalnom šavu navise podsjećaju na *stellate* lezije te čitav proces liči na treponematozu. Na distalnoj polovici medijalne strane desne goljenične kosti zamijećeno je blago zadebljanje i umjereni zrasli periostitis na površini kosti veličine cca 60×23 mm. Prisutan je blagi degenerativni osteoartritis (osteofiti) na desnoj distalnoj palčanoj kosti, glavi lijeve bedrene kosti, obje distalne bedrene kosti i lijevoj proksimalnoj goljeničnoj kosti. Na posteriornoj strani srednje trećine dijafize bedrene kosti uočen je koštani trn veličine 22×6 mm; radi se o traumatskom myositis ossificansu. Na distalnom kraju lateralne strane lijeve lisne kosti nalazi se litički defekt veličine 7×4 mm. Defekt je dubok, zaobljenih rubova te ne pokazuje nikakve znakove upalnog procesa.

**Asocirani materijalni ostaci ili životinjske kosti:** nisu prisutne u ušćuvanom uzorku.



Slika 21. Litički defekti na glavi kod muškarca 35-40 godina iz groba 128 (osoba B).

239

Dugopolje – Vučipolje – Crkovine

Grob 128

osoba C

**Tafonomija:** kosti su loše ušćuvane, svjetlo smeđe boje, gracilne su s gustom trabekularnom kosti s naglašenim oštećenjem korteksa. Analizirani su: čeona kost, obje tjemene kosti, zatiljna kost, lijeva sljepoočna kost, donja čeljust, lijeva lopatica, lijeva ključna kost, desna zdjelična kost, obje nadlaktične kosti, desna lakatna kost, obje bedrene kosti, obje goljenične kosti i obje lisne kosti.

**Spol:** ženski, na temelju: 1) morfologije zdjelične kosti koja pokazuje izrazito široki gornji veliki sjedni urez (*incisura ischiadica major*), i 2) morfologije donje čeljusti koja ima malu, špicastu bradu sa slabo izraženim *tuberculum mentale* i velikim kutom donje čeljusti.

**Starost u trenutku smrti:** doživljena starost u trenutku smrti procijenjena je na 30 do 35 godina. Morfologija aurikularne ploštine na stražnjem dijelu lučnog grebena zdjelične kosti

odgovara trećem stupnju po klasifikaciji Lovejoya i sur. (1985), što odgovara starosti od 30 do 35 godina.

**Patološke promjene:** prisutna je blaga zarasla ektokranijalna poroznost na obje tjemene i zatiljnoj kosti.

**Asocirani materijalni ostaci ili životinjske kosti:** nisu prisutni u ušćivanom uzorku.

**240**

**Dugopolje – Vučipolje – Crkovine**

**Grob 128**

**osoba D**

**Tafonomija:** kosti su srednje dobro ušćuvane, svjetlo žute boje, robusne su sa relativno rijetkom trabekularnom kosti. Analizirani su: čeona kost, obje tjemene kosti, desna jagodična kost, gornja i donja čeljust, desna ključna kost, desna zdjelična kost, obje nadlaktične kosti, desna lakatna kost, obje palčane kosti, obje bedrene kosti, obje goljениčne kosti i lijeva lisna kost.

**Spol:** muški, na temelju: 1) morfologije zdjelične kosti koja pokazuje izrazito uski gornji veliki sjedni urez, usko tijelo preponske kosti, široku zglobnu čašicu (acetabulum) i okomito orijentiranu bočnu kost, 2) morfologije lubanje koja pokazuje zakošeno čelo, hrapavo i jako razvijeno zatiljno područje i velike mastoideuse, i 3) morfologije donje čeljusti koja ima veliku, široku bradu s jako izraženim tuberculum mentale, širokim granama i gotovo okomitim kutom donje čeljusti.

**Starost u trenutku smrti:** doživljena starost u trenutku smrti procijenjena je na 40 do 45 godina. Morfologija aurikularne ploštine na stražnjem dijelu lučnog grebena zdjelične kosti odgovara petom stupnju po klasifikaciji Lovejoya i sur. (1985), što odgovara starosti od 40 do 45 godina.

**Patološke promjene:** na proksimalnom kraju lijeve lisne kosti prisutna je stara loše zarasla fraktura koja se očituje pomakom kosti i koštanim trnom veličine cca 24×9 mm. Nema

znakova upalnog procesa. Blagi degenerativni osteoartritis (osteofiti) prisutan je na desnom acetabulumu i oba koljena. Blaga zarasla ektokranijalna poroznost uočena je na posteriornom dijelovima tjemenih kosti. U obje orbite prisutni su litički defekti; u lijevoj veličine 7×5 mm, u desnoj 7×6 mm. Defekti su pravilni, očituju se po ostrim rubovima i poroznom dnu.

**Asocirani materijalni ostaci ili životinjske kosti:** nisu prisutni u ušćivanom uzorku.

241

**Dugopolje – Vučipolje – Crkovine**

**Grob 129A**

**Tafonomija:** kosti su srednje dobro ušćuvane, svjetlo žute boje, robusne su s gustom trabekularnom kosti. Analizirani su: čeona kost, obje tjemene kosti, zatiljna kost, obje jagodične kosti, obje sljepoočne kosti, gornja i donja čeljust, obje ključne kosti, prsna kost, obje lopatice, obje zdjelične kosti, križna kost, oba ivera, obje nadlaktične kosti, obje lakatne kosti, obje palčane kosti, obje bedrene kosti, obje goljениčne kosti i obje lisne kosti.

**Spol:** muški, na temelju: 1) morfologije zdjelične kosti koja pokazuje izrazito uski gornji veliki sjedni urez, usko tijelo preponske kosti, široku zglobnu čašicu (acetabulum) i okomito orijentiranu bočnu kost, 2) morfologije lubanje koja pokazuje zakošeno čelo, hrapavo i jako razvijeno zatiljno područje i velike mastoideuse, i 3) morfologije donje čeljusti koja ima veliku, široku bradu s jako izraženim tuberculum mentale, širokim granama i gotovo okomitim kutom donje čeljusti.

**Starost u trenutku smrti:** doživljena starost u trenutku smrti procijenjena je na 40 do 45 godina. Morfologija aurikularne ploštine na stražnjem dijelu lučnog grebena zdjelične kosti odgovara petom stupnju po klasifikaciji Lovejoya i sur. (1985), što odgovara starosti od 40 do 45 godina.

**Patološke promjene:** prisutna je blaga zarasla cribra orbitalia. Blaga ektokranijalna poroznost prisutna je na čeonj i obje tjemene kosti. Uočena je stara dobro zarasla fraktura spine desne lopatice. Fraktura se očituje po kalusu veličine 14×4 mm i blagom posteriornom pomaku. Nema tragova upalnog procesa. Blagi degenerativni osteoartritis (osteofiti) uočen je na oba



ramena, oba lakta, obje distalne palčane i lakatne kosti, desnom kuku i oba koljena. Blagi degenerativni osteoartritis (porozitet) uočen je na obje proksimalne nadlaktične kosti, sakroilijačnom spoju desne zdjelične kosti i na distalnoj lijevoj goljениčnoj kosti. Blagi degenerativni osteoartritis (osteofiti + porozitet) uočen je na superiornoj površini križne kosti. Na lijevoj proksimalnoj goljениčnoj kosti, na sredini medijalnog kondila nalazi se defekt veličine 12×9 mm. Defekt se očituje po novoj sklerotičnoj kosti. Nema znakova upalnog procesa. Na istom mjestu na desnoj goljениčnoj kosti prisutan je sličan defekt veličine 11×10 mm. Defekt je djelomično litički i očituje se po blago poroznom dnu, a djelomično po novoj sklerotičnoj kosti. Najvjerojatnije se radi o posljedici traume. Na proksimalnom kraju lijeve palčane kosti, na rubu superiorne površine, prisutan je defekt veličine 14×2 mm koji se očituje po porotičnoj i novoj sklerotičnoj kosti. Nama tragova upalnog procesa, najvjerojatnije se radi o posljedici traume.

***Asocirani materijalni ostaci ili životinjske kosti:*** prisutna je lijeva nadlaktična kost, fragment lopatice i 14 zuba odrasle osobe.

**242**

**Dugopolje – Vučipolje – Crkovine**

**Grob 129**

**osoba A**

***Tafonomija:*** kosti su vrlo loše ušćuvane, svjetlo žute boje, robusne su s relativno rijetkom trabekularnom kosti. Analizirani su: desna zdjelična kost, obje skočne kosti, desna petna kost, lijeva nadlaktična kost, lijeva lakatna kost, obje bedrene kosti, desna goljениčna kost i desna lisna kost.

***Spol:*** muški, na temelju morfologije zdjelične kosti koja pokazuje izrazito uski gornji veliki sjedni urez, usko tijelo preponske kosti, široku zglobovu čašicu (acetabulum) i okomito orijentiranu bočnu kost.

***Starost u trenutku smrti:*** doživljena starost u trenutku smrti procijenjena je na 30 do 35 godina. Morfologija aurikularne ploštine na stražnjem dijelu lučnog grebena zdjelične kosti

odgovara trećem stupnju po klasifikaciji Lovejoya i sur. (1985), što odgovara starosti od 30 do 35 godina.

**Patološke promjene:** prisutan je blagi aktivni periostitis na distalnoj polovici posteriorne strane desne bedrene kosti.

**Asocirani materijalni ostaci ili životinjske kosti:** nisu prisutni u ušćivanom uzorku.

**243**

**Dugopolje – Vučipolje – Crkovine**

**Grob 129**

**osoba B**

**Tafonomija:** kosti su vrlo loše ušćuvane, svjetlo žute boje, gracilne su s gustom trabekularnom kosti. Analizirani su: čeona kost, desna tjemena kost, desna jagodična kost, desni iver, desna nadlaktična kost, desna bedrena kost, lijeva goljenična kost i desna lisna kost.

**Spol:** ženski, na temelju opće gracilnosti dugih kostiju.

**Starost u trenutku smrti:** doživljena starost u trenutku smrti procijenjena je na 30 do 35 godina. Starost je procijenjena na temelju gustoće trabekularne kosti, odsutnosti degenerativnih promjena na kostima te debljine kosrtikalne kosti.

**Patološke promjene:** nisu prisutne u ušćivanom uzorku.

**Asocirani materijalni ostaci ili životinjske kosti:** nisu prisutni u ušćivanom uzorku.

**244**

**Dugopolje – Vučipolje – Crkovine**

**Grob 129**

**osoba C**

**Tafonomija:** kosti su loše ušćuvane, svjetlo žute boje, robusne su s gustom trabekularnom kosti. Analizirani su: obje tjemene kosti, zatiljna kost, desna ključna kost, obje zdjelične kosti, lijevi iver, desna nadlaktična kost, desna palčana kost, lijeva lakatna kost, lijeva bedrena kost, lijeva goljениčna kost i lijeva lisna kost.

**Spol:** muški, na temelju morfologije zdjelične kosti koja pokazuje izrazito uski gornji veliki sjedni urez, usko tijelo preponske kosti, široku zglobnu čašicu (acetabulum) i okomito orijentiranu bočnu kost.

**Starost u trenutku smrti:** doživljena starost u trenutku smrti procijenjena je na 20 do 25 godina. Morfologija aurikularne ploštine na stražnjem dijelu lučnog grebena zdjelične kosti odgovara prvom stupnju po klasifikaciji Lovejoya i sur. (1985), što odgovara starosti od 20 do 25 godina.

**Patološke promjene:** prisutna je umjerena zarasla ektokranijalna poroznost na obje tjemene i zatiljnoj kosti. Uočen je blagi aktivni periostitis na distalnom kraju lijeve goljениčne i lisne kosti.

**Asocirani materijalni ostaci ili životinjske kosti:** nisu prisutni u ušćuvanom uzorku.

**245**

**Dugopolje – Vučipolje – Crkovine**

**Grob 129**

**osoba D**

**Tafonomija:** kosti su loše ušćuvane, svjetlo žute boje, gracilne su s gustom trabekularnom kosti. Analizirani su: obje tjemene kosti, zatiljna kost, desna ključna kost, obje zdjelične kosti, lijevi iver, desna nadlaktična kost, desna palčana kost, lijeva lakatna kost, lijeva bedrena kost, lijeva goljениčna kost i lijeva lisna kost.

**Spol:** ženski, na temelju morfologije donje čeljusti koja ima malu, špičastu bradu sa slabo izraženim tuberculum mentale i velikim kutom donje čeljusti te opće gracilnosti dugih kostiju.

**Starost u trenutku smrti:** doživljena starost u trenutku smrti procijenjena je na 45 do 50 godina. Starost je određena na temelju prisutnosti degenerativnih promjena na kostima, gustoće trabkularne kosti te debljine kortikalne kosti.

**Patološke promjene:** prisutan je blagi degenerativni osteoartritis (osteofiti) na desnom ramenu i lijevoj distalnoj palčanoj kosti. Blagi degenerativni osteoartritis (porozitet) prisutan je na medijalnoj strani lijeve ključne kosti. Na lijevoj distalnoj palčanoj kosti prisutna je stara dobro zarasla frakutra koja se očituje po liniji frakture dužine 16 mm te po poroznoj kosti. Nema tragova upalnog procesa. Na srednjoj trećini dijafize lijeve goljениčne kosti uočeno je blago zadebljanje kosti koje sa medijalne i lateralne strane popraćeno blagim aktivnim periostitisom. Na fragmentu lisne kosti prisutan je blagi zarasli periostitis.

**Asocirani materijalni ostaci ili životinjske kosti:** nisu prisutni u ušćivanom uzorku.

246

**Dugopolje – Vučipolje – Crkovine**

**Grob 129**

**osoba E**

**Tafonomija:** kosti su vrlo dobro ušćuvane, svjetle boje, gracilne su s gustom trabekularnom kosti. Analizirani su: čeona kost, obje tjemene kosti, zatiljna kost, obje sljepoočne kosti, obje jagodične kosti, gornja i donja čeljust, obje lopatice, obje ključne kosti, prsna kost, obje zdjelične kosti, desni iver, obje skočne kosti, obje petne kosti, obje nadlaktične kosti, obje lakatne kosti, obje bedrene kosti, obje goljениčne kosti i obje lisne kosti.

**Spol:** muški, na temelju: 1) morfologije zdjelične kosti koja pokazuje izrazito uski gornji veliki sjedni urez, usko tijelo preponske kosti, široku zglobnu čašicu (acetabulum) i okomito orijentiranu bočnu kost, 2) morfologije lubanje koja pokazuje zakošeno čelo, hrapavo i jako razvijeno zatiljno područje i velike mastoideuse, i 3) morfologije donje čeljusti koja ima veliku, široku bradu s jako izraženim tuberculum mentale, širokim granama i gotovo okomitim kutom donje čeljusti.

**Starost u trenutku smrti:** doživljena starost u trenutku smrti procijenjena je na 40 do 45 godina. Morfologija aurikularne ploštine na stražnjem dijelu lučnog grebena zdjelične kosti odgovara petom stupnju po klasifikaciji Lovejoya i sur. (1985), što odgovara starosti od 40 do 45 godina.

**Patološke promjene:** Uočeno je nekoliko fraktura: 1) stara dobro zarasla plitka dobro izremodelirana depresijska fraktura je na desnoj tjemenoj kosti 22 mm inferiorno od koronalnog šava i 28 mm lateralno od sagitalnog šava. Fraktura je veličine 29×9 mm te se očituje po blago poroznom dnu. Nema tragova upalnog procesa. 2) stara dobro zarasla fraktura medijalne strane desne ključne kosti. Fraktura se očituje po blagom anteriornom pomaku kosti. Nema tragova upalnog procesa. Na posteriornom dijelu lijeve tjemene kosti nalaze se tri mala defekta: 1) 68 mm inferiorno od koronalnog šava, 62 mm lateralno od sagitalnog šava; dimenzija 5×5 mm, 2) 71 mm inferiorno od koronalnog šava, 19 mm lateralno od sagitalnog šava; dimenzija 4×4 mm, 3) 93 mm inferiorno od koronalnog šava, 37 mm lateralno od sagitalnog šava; dimenzija 5×5 mm. Na desnoj tjemenoj kosti također se nalazi defekt 87 mm inferiorno od koronalnog šava, 17 mm lateralno od sagitalnog šava, dimenzija 8×7 mm. Svi defekti se očituju po zaobljenim rubovima i poroznom dnu. Čitav proces djeluje zaraslo. Moguće da se radi o treponematozi. Na skvamozalnom šavu na desnoj strani glave prisutan je aktivni upalni proces koji se očituje po sklerotičnoj kosti. Lokaliziran blagi aktivni periostitis uočen je na medijalnom dijelu desne ključne kosti te na posteriornoj strani distalne trećine lijeve goljenične kosti i lijeve lisne kosti. Blagi degenerativni osteoartritis (osteofiti) prisutan je na oba ramena, distalnoj lijevoj nadlaktičnoj kosti, proksimalnoj desnoj lakatnoj kosti, obje distalne palčane kosti i desnom koljenu. Blagi degenerativni osteoartritis (porozitet) prisutan je na medijalnom kondilu proksimalne desne goljenične kosti. U desnoj orbiti nalazi se litički defekt veličine 12×7 mm koji se očituje po poroznom dnu. Nema tragova upalnog procesa.

**Asocirani materijalni ostaci ili životinjske kosti:** nisu prisutni u ušćivanom uzorku.

247

Dugopolje – Vučipolje – Crkovine

Grob 130

osoba A

**Tafonomija:** kosti su vrlo dobro ušćuvane, svjetlo smeđe boje i izrazito su gracilne. Analizirani su: čeona kost, obje tjemene kosti, zatiljna kost, obje sljepoočne kosti, lijeva jagodična kost, gornja i donja čeljust, obje lopatice, obje ključne kosti, obje zdjelične kosti, križna kost, lijeva skočna kost, obje petne kosti, obje nadlaktične kosti, obje lakatne kosti, obje palčane kosti, obje bedrene kosti, obje goljениčne kosti, obje lisne kosti, svi vratni, 11 grudnih i svi slabinski kralješci te 11 rebara na svakoj strani.

**Spol:** radi se o kosturu djeteta.

**Starost u trenutku smrti:** doživljena starost u trenutku smrti procijenjena je na 5,5 do 6,5 godina. Starost je određena na temelju kronologije nicanja i razvoja mliječnih i trajnih zuba.

**Patološke promjene:** benigni kortikalni defekti prisutni su na obje palčane kosti na hvatištu za biceps brachii.

**Asocirani materijalni ostaci ili životinjske kosti:** nisu prisutne u ušćuvanom uzorku.

248

**Dugopolje – Vučipolje – Crkovine**

**Grob 130**

**osoba B**

**Tafonomija:** kosti su vrlo dobro ušćuvane, svjetlo smeđe boje i izrazito su gracilne. Analizirani su: čeona kost, desna tjemena kost, lijeva jagodična kost, gornja i donja čeljust, obje lopatice, obje ključne kosti, obje zdjelične kosti, križna kost, obje skočne kosti, obje petne kosti, obje nadlaktične kosti, obje lakatne kosti, desna palčana kost, obje bedrene kosti, obje goljениčne kosti, obje lisne kosti, 1 vratni, 2 grudna i 3 slabinska kralješka te 4 lijeva rebra.

**Spol:** radi se o kosturu djeteta.

**Starost u trenutku smrti:** doživljena starost u trenutku smrti procijenjena je na 4,5 do 5,5 godina. Starost je određena na temelju kronologije nicanja i razvoja mliječnih i stalnih zuba.

**Patološke promjene:** blaga zarasla cribra orbitalia prisutna je u orbitama.

**Asocirani materijalni ostaci ili životinjske kosti:** nisu prisutne u ušćivanom uzorku.

**249**

**Dugopolje – Vučipolje – Crkovine**

**Grob 130**

**osoba C**

**Tafonomija:** kosti su loše ušćuvane, svjetlo smeđe boje i izrazito su gracilne. Analizirani su: obje tjemene kosti, lijeva sljepoočna kost, gornja i donja čeljust, desna lopatica, desna zdjelična kost, obje nadlaktične kosti, lijeva lakatna kost, lijeva palčana kost, obje bedrene kosti i obje goljениčne kosti.

**Spol:** radi se o kosturu djeteta.

**Starost u trenutku smrti:** doživljena starost u trenutku smrti procijenjena je na 1,5 do 2,5 godine. Starost je određena na temelju kronologije nicanja i razvoja mliječnih i trajnih zuba.

**Patološke promjene:** nisu prisutne u ušćivanom uzorku.

**Asocirani materijalni ostaci ili životinjske kosti:** nisu prisutne u ušćivanom uzorku.

**\*signatura Kostu iznad groba 130** – prisutno je više fragmenata kostiju koje vjerojatno pripadaju jednoj osobi (najvjerojatnije muškarcu u dobi 30-40 godina)

**250**

**Dugopolje – Vučipolje – Crkovine**

**Grob 131**

**osoba A**

**Tafonomija:** kosti su dobro ušćuvane, svjetlo žute boje i izrazito su gracilne. Analizirani su: čeona kost, obje tjemene kosti, zatiljna kost, obje sljepoočne kosti, lijeva jagodična kost, gornja i donja čeljust, obje lopatice, obje ključne kosti, obje zdjelične kosti, obje nadlaktične kosti, obje lakatne kosti, lijeva palčana kost, obje bedrene kosti, obje goljениčne kosti, 6 vratnih, 8 grudnih i 2 slabinska kralješka te 7 rebara na svakoj strani.

**Spol:** radi se o kosturu djeteta.

**Starost u trenutku smrti:** doživljena starost u trenutku smrti procijenjena je na 3,5 do 4,5 godina. Starost je određena na temelju kronologije nicanja i razvoja mliječnih i trajnih zuba.

**Patološke promjene:** nisu prisutne u ušćuванom uzorku.

**Asocirani materijalni ostaci ili životinjske kosti:** nisu prisutne u ušćuванom uzorku.

251

**Dugopolje – Vučipolje – Crkovine**

**Grob 130**

**osoba D**

**Tafonomija:** kosti su loše ušćuvane, svjetlo smeđe boje i izrazito su gracilne. Analizirani su: čeona kost, obje tjemene kosti, zatiljna kost, obje sljepoočne kosti, gornja i donja čeljust, obje lopatice, lijeva ključna kost, obje zdjelične kosti, obje nadlaktične kosti, obje bedrene kosti, obje goljениčne kosti, lijeva lisna kost te 4 lijeva i 6 desnih rebara.

**Spol:** radi se o kosturu djeteta.

**Starost u trenutku smrti:** doživljena starost u trenutku smrti procijenjena je na 1,5 do 2,5 godine. Starost je određena na temelju kronologije nicanja i razvoja mliječnih i trajnih zuba.

**Patološke promjene:** nisu prisutne u ušćuванom uzorku.

**Asocirani materijalni ostaci ili životinjske kosti:** nisu prisutne u ušćuванom uzorku.



252

**Dugopolje – Vučipolje – Crkovine**

**Grob 132**

**Tafonomija:** kosti su vrlo dobro ušćuvane, svjetle boje, gracilne su s gustom trabekularnom kosti. Analizirani su: čeona kost, obje tjemene kosti, zatiljna kost, obje sljepoočne kosti, obje jagodične kosti, gornja i donja čeljust, obje lopatice, obje ključne kosti, obje zdjelične kosti, križna kost, oba ivera, desna skočna kost, desna petna kost, obje nadlaktične kosti, obje lakatne kosti, obje palčane kosti, obje bedrene kosti, obje goljениčne kosti, obje lisne kosti, svi vratni i 9 grudnih kralježaka te 10 lijevih i 9 desnih rebara.

**Spol:** ženski, na temelju: 1) morfologije zdjelične kosti koja pokazuje izrazito široki gornji veliki sjedni urez (incisura ischiadica major), i 2) morfologije donje čeljusti koja ima malu, špicastu bradu sa slabo izraženim tuberculum mentale i velikim kutom donje čeljusti.

**Starost u trenutku smrti:** doživljena starost u trenutku smrti procijenjena je na 30 do 35 godina. Morfologija aurikularne ploštine na stražnjem dijelu lučnog grebena zdjelične kosti odgovara trećem stupnju po klasifikaciji Lovejaya i sur. (1985), što odgovara starosti od 30 do 35 godina.

**Patološke promjene:** na čeonoj kosti prisutan je metopični šav.

**Asocirani materijalni ostaci ili životinjske kosti:** nisu prisutni u ušćuvanom uzorku.

253

**Dugopolje – Vučipolje – Crkovine**

**Grob 133**

**osoba A**

**Tafonomija:** kosti su vrlo dobro ušćuvane, svjetlo žute boje, robusne su s gustom trabekularnom kosti. Analizirani su: čeona kost, obje tjemene kosti, zatiljna kost, obje

sljepoočne kosti, obje jagodične kosti, gornja i donja čeljust, obje lopatice, obje ključne kosti, obje zdjelične kosti, križna kost, obje nadlaktične kosti, obje lakatne kosti, obje palčane kosti, obje bedrene kosti, obje goljениčne kosti i obje lisne kosti.

**Spol:** muški, na temelju: 1) morfologije zdjelične kosti koja pokazuje izrazito uski gornji veliki sjedni urez, usko tijelo preponske kosti, široku zglobnu čašicu (acetabulum) i okomito orijentiranu bočnu kost, 2) morfologije lubanje koja pokazuje zakošeno čelo, hrapavo i jako razvijeno zatiljno područje i velike mastoideuse, i 3) morfologije donje čeljusti koja ima veliku, široku bradu s jako izraženim tuberculum mentale, širokim granama i gotovo okomitim kutom donje čeljusti.

**Starost u trenutku smrti:** doživljena starost u trenutku smrti procijenjena je na 25 do 30 godina. Morfologija aurikularne ploštine na stražnjem dijelu lučnog grebena zdjelične kosti odgovara drugom stupnju po klasifikaciji Lovejoya i sur. (1985), što odgovara starosti od 25 do 30 godina.

**Patološke promjene:** umjerena zarasla ektokranijalna poroznost prisutna je na čeonj i tjemenim kostima. Prisutna je devijacija nazalnog septuma na desnu stranu. Blagi osteoarthritis (osteofiti) prisutan je na obje distalne bedrene kosti.

**Asocirani materijalni ostaci ili životinjske kosti:** nisu prisutni u uščuvanom uzorku.

**254**

**Dugopolje – Vučipolje – Crkovine**

**Grob 133**

**osoba B**

**Tafonomija:** kosti su vrlo dobro uščuvane, svjetle boje, robusne su s gustom trabekularnom kosti. Analizirani su: čeona kost, obje tjemenne kosti, zatiljna kost, obje sljepoočne kosti, obje jagodične kosti, gornja i donja čeljust, obje lopatice, obje ključne kosti, lijeva zdjelična kost, križna kost, lijeva skočna kost, lijeva petna kost, obje nadlaktične kosti, obje lakatne kosti, obje palčane kosti, obje bedrene kosti, obje goljениčne kosti i obje lisne kosti.

**Spol:** muški, na temelju: 1) morfologije zdjelične kosti koja pokazuje izrazito uski gornji veliki sjedni urez, usko tijelo preponske kosti, široku zglobnu čašicu (acetabulum) i okomito orijentiranu bočnu kost, 2) morfologije lubanje koja pokazuje zakošeno čelo, hrapavo i jako razvijeno zatiljno područje i velike mastoideuse, i 3) morfologije donje čeljusti koja ima veliku, široku bradu s jako izraženim tuberculum mentale, širokim granama i gotovo okomitim kutom donje čeljusti.

**Starost u trenutku smrti:** doživljena starost u trenutku smrti procijenjena je na 30 do 35 godina. Morfologija aurikularne ploštine na stražnjem dijelu lučnog grebena zdjelične kosti odgovara trećem stupnju po klasifikaciji Lovejoya i sur. (1985), što odgovara starosti od 30 do 35 godina.

**Patološke promjene:** blaga zarasla ektokranijalna poroznost prisutna je na tjemenim i zatiljnoj kosti. Blagi degenerativni osteoartritis (osteofiti) prisutan je na desnoj lopatici, obje distalne bedrene kosti i obje proksimalne goljenične kosti. Uočena je ozljeda mekog tkiva ili traumatski myositis ossificans na tuberculu lijeve palčane kosti koji se očituje po novoj kosti veličine 33x20 mm. Na lateralnom distalnom kondilu lijeve bedrene kosti nalazi se nepotpuno izremodelirani osteochondritis dissecans koji se očituje kao ovalni fragment kosti veličine 15x12 mm koji je okružen plitkim utorom. Na zglobnoj ploštini za petnu kost lijeve skočne kosti (*facies articularis calcanearis posterior*) nalazi se litički defekt veličine 9x7 mm koji se morfološki očituje po izremodeliranim rubovima i poroznom dnu, a konzistentan je s pojavom osteochondritis dissecans.

**Asocirani materijalni ostaci ili životinjske kosti:** nisu prisutni u uščuvanom uzorku.

255

**Dugopolje – Vučipolje – Crkovine**

**Grob 133**

**osoba C**

**Tafonomija:** kosti su loše uščuvane, svjetle boje s naglašenim postomortalnim oštećenjima na korteksu, robusne su sa relativno gustom trabekularnom kosti. Analizirani su: čeona kost, obje tjemene kosti, zatiljna kost, obje sljepoočne kosti, obje jagodične kosti, gornja i donja čeljust,

prsna kost, desna lopatica, obje ključne kosti, lijeva zdjelična kost, križna kost, obje nadlaktične kosti, obje lakatne kosti, obje palčane kosti, obje bedrene kosti, obje goljениčne kosti i obje lisne kosti.

**Spol:** muški, na temelju: 1) morfologije zdjelične kosti koja pokazuje izrazito uski gornji veliki sjedni urez, usko tijelo preponske kosti, široku zglobnu čašicu (acetabulum) i okomito orijentiranu bočnu kost, 2) morfologije lubanje koja pokazuje zakošeno čelo, hrapavo i jako razvijeno zatiljno područje i velike mastoideuse, i 3) morfologije donje čeljusti koja ima veliku, široku bradu s jako izraženim tuberculum mentale, širokim granama i gotovo okomitim kutom donje čeljusti.

**Starost u trenutku smrti:** doživljena starost u trenutku smrti procijenjena je na 35 do 40 godina. Morfologija aurikularne ploštine na stražnjem dijelu lučnog grebena zdjelične kosti odgovara četvrtom stupnju po klasifikaciji Lovejoya i sur. (1985), što odgovara starosti od 35 do 40 godina.

**Patološke promjene:** blagi degenerativni osteoarthritis (osteofiti) prisutan je na desnoj lopatici. Vrlo duboki benigni kortikalni defekt prisutan je na medialnoj strani desne ključne kosti. Na posteriornoj strani srednje trećine dijafize lijeve bedrene kosti, na linei asperi, nalazi se nepravilna koštana tvorevina veličine 35×15 mm koja je najvjerojatnije posljedica traumatskog myositis ossificans.

**Asocirani materijalni ostaci ili životinjske kosti:** nisu prisutni u ušćivanom uzorku.

**256**

**Dugopolje – Vučipolje – Crkovine**

**Grob 134**

**Tafonomija:** kosti su vrlo loše ušćuvane, svjetle boje i izrazito su gracilne. Analizirani su: obje tjemene kosti, obje sljepoočne kosti, obje bedrene kosti i obje goljениčne kosti.

**Spol:** radi se o kosturu djeteta.

**Starost u trenutku smrti:** doživljena starost u trenutku smrti procijenjena je na 0 do 0,5 godine. Starost je određena na temelju duljine dijafiza dugih kostiju i debljine kosti lubanje.

**Patološke promjene:** nisu prisutne u uščuvanom uzorku.

**Asocirani materijalni ostaci ili životinjske kosti:** nisu prisutne u uščuvanom uzorku.

257

**Dugopolje – Vučipolje – Crkovine**

**Grob 135**

**osoba A**

**Tafonomija:** kosti su vrlo dobro uščuvane, svjetle boje, robusne su s relativno gustom trabekularnom kosti. Analizirani su: čeona kost, obje tjemene kosti, zatiljna kost, obje sljepoočne kosti, obje jagodične kosti, gornja i donja čeljust, prsna kost, obje lopatice, obje ključne kosti, obje zdjelične kosti, križna kost, obje skočne kosti, obje petne kosti, obje nadlaktične kosti, obje lakatne kosti, obje palčane kosti, obje bedrene kosti, obje goljenične kosti, obje lisne kosti, svi vratni, 11 grudnih i svi slabinski kralješci te 11 rebara na svakoj strani.

**Spol:** muški, na temelju: 1) morfologije zdjelične kosti koja pokazuje izrazito uski gornji veliki sjedni urez, usko tijelo preponske kosti, široku zglobnu čašicu (acetabulum) i okomito orijentiranu bočnu kost, 2) morfologije lubanje koja pokazuje zakošeno čelo, hrapavo i jako razvijeno zatiljno područje i velike mastoideuse, i 3) morfologije donje čeljusti koja ima veliku, široku bradu s jako izraženim tuberculum mentale, širokim granama i gotovo okomitim kutom donje čeljusti.

**Starost u trenutku smrti:** doživljena starost u trenutku smrti procijenjena je na 35 do 40 godina. Morfologija aurikularne ploštine na stražnjem dijelu lučnog grebena zdjelične kosti odgovara četvrtoj stupnju po klasifikaciji Lovejoya i sur. (1985), što odgovara starosti od 35 do 40 godina.

**Patološke promjene:** blagi degenerativni osteoartritis (osteofiti) prisutan je na obje proksimalne lakatne kosti, acetabulumima zdjelica i obje distalne bedrene kosti dok je umjereni degenerativni osteoartritis (osteofiti) prisutan na 5. slabinskom kralješku. Kod ove osobe uočene su stare zarasle frakture 4., 5. i 6. lijevog rebra koje se očituju po dobro izremodeliranom malom kalusu bez znakova upalnog procesa. Na distalnoj trećini lijeve palčane kosti prisutna je stara dobro zarasla fraktura (*Collesova fraktura*) sa blagim posteriornim pomakom bez znakova upalnog procesa.

**Asocirani materijalni ostaci ili životinjske kosti:** nisu prisutni u ušćivanom uzorku.

258

**Dugopolje – Vučipolje – Crkovine**

**Grob 135**

**osoba B**

**Tafonomija:** kosti su loše ušćuvane, svjetle boje, gracilne su s vrlo gustom trabekularnom kosti. Analizirani su: čeona kost, obje tjemene kosti, zatiljna kost, gornja i donja čeljust, obje ključne kosti, oba ivera, obje skočne kosti, obje petne kosti, obje nadlaktične kosti, obje lakatne kosti, lijeva palčana kost, obje bedrene kosti, obje goljenične kosti i 1 lijevo rebro.

**Spol:** ženski, na temelju: 1) morfologije zdjelice kosti koja pokazuje izrazito široki gornji veliki sjedni urez (*incisura ischiadica major*), i 2) morfologije donje čeljusti koja ima malu, špicastu bradu sa slabo izraženim *tuberculum mentale* i velikim kutom donje čeljusti.

**Starost u trenutku smrti:** doživljena starost u trenutku smrti procijenjena je na 20 do 25 godina na temelju odsustva degenerativnog osteoartritisa na zglobnim ploštinama, stupnja abrazije zubnih ploština zuba i obliteracije kranijalnih šavova.

**Patološke promjene:** metopični šav prisutan je na čeonoj kosti.

**Asocirani materijalni ostaci ili životinjske kosti:** nisu prisutni u ušćivanom uzorku.

259

**Dugopolje – Vučipolje – Crkovine**

**Grob 135A**

*Tafonomija:* kosti su loše ušćuvane, svjetle boje i izrazito su gracilne. Analizirani su: čeona kost, obje tjemene kosti, zatiljna kost, obje sljepoočne kosti, gornja i donja čeljust, desna ključna kost, desna nadlaktična kost, obje bedrene kosti i obje goljениčne kosti.

*Spol:* radi se o kosturu djeteta.

*Starost u trenutku smrti:* doživljena starost u trenutku smrti procijenjena je na 2,5 do 3,5 godine. Starost je određena na temelju kronologije nicanja i razvoja mliječnih i trajnih zuba.

*Patološke promjene:* nisu prisutne u ušćuванom uzorku.

*Asocirani materijalni ostaci ili životinjske kosti:* u ušćuванom uzorku prisutan je jedan fragment keramike.

260

**Dugopolje – Vučipolje – Crkovine**

**Grob 136**

**osoba A**

*Tafonomija:* kosti su vrlo dobro ušćuvane, svjetle boje, robusne su s relativno gustom trabekularnom kosti. Analizirani su: čeona kost, obje tjemene kosti, zatiljna kost, obje sljepoočne kosti, donja čeljust, prsna kost, obje lopatice, obje ključne kosti, obje zdjelične kosti, križna kost, oba ivera, obje skočne kosti, obje petne kosti, obje nadlaktične kosti, obje lakatne kosti, obje palčane kosti, obje bedrene kosti, obje goljениčne kosti, obje lisne kosti, svi kralješci te sva lijeva i 11 desnih rebara.

**Spol:** muški, na temelju: 1) morfologije zdjelične kosti koja pokazuje izrazito uski gornji veliki sjedni urez, usko tijelo preponske kosti, široku zglobnu čašicu (acetabulum) i okomito orijentiranu bočnu kost, 2) morfologije lubanje koja pokazuje zakošeno čelo, hrapavo i jako razvijeno zatiljno područje i velike mastoideuse, i 3) morfologije donje čeljusti koja ima veliku, široku bradu s jako izraženim tuberculum mentale, širokim granama i gotovo okomitim kutom donje čeljusti.

**Starost u trenutku smrti:** doživljena starost u trenutku smrti procijenjena je na 35 do 40 godina. Morfologija aurikularne ploštine na stražnjem dijelu lučnog grebena zdjelične kosti odgovara četvrtom stupnju po klasifikaciji Lovejoya i sur. (1985), što odgovara starosti od 35 do 40 godina.

**Patološke promjene:** blagi degenerativni osteoartritis (osteofiti) prisutan je na lopaticama, obje proksimalne nadlaktične kosti, acetabulumu desne zdjelice, glavi desne bedrene kosti, na 3., 4., 5., 6., 7., 8., 9., 10., 11. i 12. grudnom te 4. i 5. slabinskom kralješku dok je jaki degenerativni osteoartritis (osteofiti + eburnacija) prisutan na lijevoj ključnoj kosti i hvatištu acromiona lijeve lopatice. Metopičan šav je prisutan na čeonj kosti. Blagi zarasli periostitis prisutan je na srednjoj trećini dijafize desne goljenične i lisne kosti. Stara dobro zarasla fraktura prisutna je na 10. desnom rebro a nalazi se 47 mm od sternalnog kraja i očituje se po malom izremodeliranom kalusu bez znakova upalnog procesa.

**Asocirani materijalni ostaci ili životinjske kosti:** nisu prisutni u uščuvanom uzorku.

**261**

**Dugopolje – Vučipolje – Crkovine**

**Grob 136**

**osoba B**

**Tafonomija:** kosti su vrlo dobro uščuvane, svjetlo žute boje, robusne su s rijetkom trabekularnom kosti. Analizirani su: čeona kost, obje tjemene kosti, zatiljna kost, obje sljepoočne kosti, obje jagodične kosti, gornja i donja čeljust, desna lopatica, obje ključne kosti, desna zdjelična kost, križna kost, desni iver, obje skočne kosti, obje petne kosti, obje nadlaktične kosti, obje palčane kosti, obje lakatne kosti, obje bedrene kosti, obje goljenične



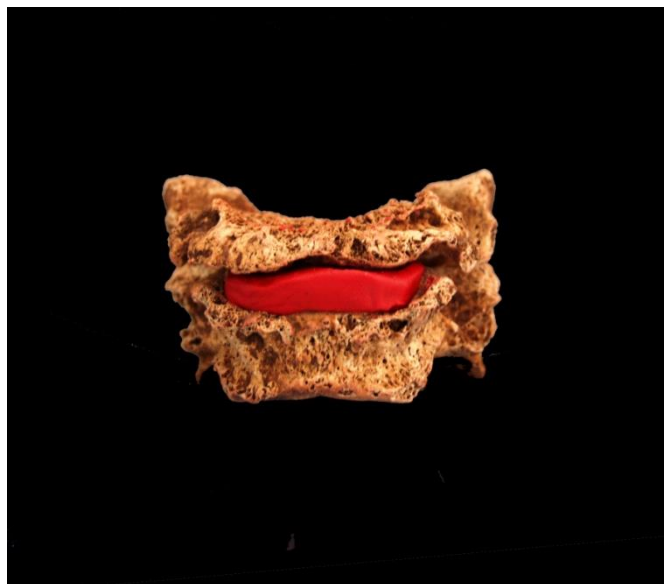kosti, obje lisne kosti, 6 lijevih i 11 desnih rebara te 6 vratnih, 10 grudnih i 4 slabinska kralješka.

**Spol:** ženski, na temelju: 1) morfologije zdjelične kosti koja pokazuje izrazito široki gornji veliki sjedni urez (*incisura ischiadica major*), i 2) morfologije donje čeljusti koja ima malu, špičastu bradu sa slabo izraženim *tuberculum mentale* i velikim kutom donje čeljusti.

**Starost u trenutku smrti:** doživljena starost u trenutku smrti procijenjena je na 40 do 45 godina. Starost je određena na temelju slijedećih čimbenika. Morfologija aurikularne ploštine na stražnjem dijelu lučnog grebena zdjelične kosti odgovara petom stupnju po klasifikaciji Lovejoya i sur. (1985), što odgovara starosti od 40 do 45 godina. Morfologija sternalnih krajeva rebara (Iscan i sur. 1984), odgovara 5. stupnju, odnosno starosti od 34,4 do 42,3 godina.

**Patološke promjene:** prisutna je stara dobro zarašla izremodelirana depresijska fraktura na čeonj kosti, promjera 6 mm. Uočena je stara dobro zarašla fraktura distalne desne palčane kosti (*Collesova* fraktura). Fraktura se očituje po dobro izremodeliranom kalusu te ne pokazuje nikakve znakove upalnog procesa. Uočena je moguća fraktura na 6. vratnom kralješku; tijelo kralješka je debljine cca 6 mm (slika 22). Blagi degenerativni osteoartritis (*osteofiti*) prisutan je na 10., 11. i 12. grudnom kralješke, 1. i 2. slabinskom kralješku, te na obje skočne i obje petne kosti. Umjereni degenerativni osteoartritis (*osteofiti*) prisutan je na 3., 6. i 7. vratnom kralješku. Schmorlov defekt je prisutan na 9. grudnom kralješku.

**Asocirani materijalni ostaci ili životinjske kosti:** nisu prisutni u ušćivanom uzorku.



Slika 22. Moguća fraktura 6. vratnog kralješka kod žene 40-45 godina iz groba 136 (osoba B).

262

**Dugopolje – Vučipolje – Crkovine**

**Grob 137**

**osoba A (in situ)**

**Tafonomija:** kosti su vrlo dobro ušćuvane, svjetlo smeđe boje, robusne su s gustom trabekularnom kosti. Analizirani su: čeona kost, obje tjemene kosti, zatiljna kost, obje sljepoočne kosti, obje jagodične kosti, gornja i donja čeljust, prsna kost, obje lopatice, obje ključne kosti, obje zdjelične kosti, križna kost, oba ivera, obje skočne kosti, obje petne kosti, obje nadlaktične kosti, obje lakatne kosti, obje palčane kosti, obje bedrene kosti, obje goljениčne kosti i obje lisne kosti.

**Spol:** muški, na temelju: 1) morfologije zdjelične kosti koja pokazuje izrazito uski gornji veliki sjedni urez, usko tijelo preponske kosti, široku zglobnu čašicu (acetabulum) i okomito orijentiranu bočnu kost, 2) morfologije lubanje koja pokazuje zakošeno čelo, hrapavo i jako razvijeno zatiljno područje i velike mastoideuse, i 3) morfologije donje čeljusti koja ima veliku, široku bradu s jako izraženim tuberculum mentale, širokim granama i gotovo okomitim kutom donje čeljusti.

**Starost u trenutku smrti:** doživljena starost u trenutku smrti procijenjena je na 17 do 19 godina. Starost je određena na temelju kronologije srašćivanja epifiza i dijafiza dugih kostiju.

**Patološke promjene:** prisutna je blaga zarasla ektokranijalna poroznost na obje tjemene kosti. Blagi aktivni periostitis je prisutan na srednjoj trećini lateralne strane desne goljenične kosti i na srednjoj trećini desne lisne kosti. Na distalnoj polovici lijeve lisne kosti prisutan je blagi aktivni periostitis i kloaka veličine 4×2 mm. Na lijevoj distalnoj nadlaktičnoj kosti, superiorno od fosse coronoidee nalaze se dva litičk defekta veličine 2×2 mm i 2×3 mm. Defekti su zaobljenih rubova te ne pokazuju nikakve znakove upalnog procesa. Na desnoj distalnoj nadlaktičnoj kosti, na inferiornoj strani trochlee nalaze se dva litička defekta veličine 4×2 mm i 4×3 mm koji se očituju po zaobljenim rubovima i poroznom dnu. Nema znakova upalnog procesa. Na lijevoj skočnoj kosti, na inferiornoj zglobnoj ploštini, prisutan je fragment kosti veličine 7×3 mm koji izgleda kao zarasli odlomljeni dio kosti.

**Asocirani materijalni ostaci ili životinjske kosti:** nisu prisutni u ušćivanom uzorku.

**263**

**Dugopolje – Vučipolje – Crkovine**

**Grob 137**

**osoba B**

**Tafonomija:** kosti su vrlo dobro ušćuvane, svjetlo smeđe boje, robusne su s gustom trabekularnom kosti. Analizirani su: čeona kost, obje tjemene kosti, zatiljna kost, obje sljepoočne kosti, obje jagodične kosti, gornja i donja čeljust, prsna kost, lijeva lopatica, obje ključne kosti, obje zdjelične kosti, obje skočne kosti, lijeva petna kost, obje nadlaktične kosti, obje lakatne kosti, obje palčane kosti, obje bedrene kosti, obje goljenične kosti i obje lisne kosti.

**Spol:** muški, na temelju: 1) morfologije zdjelične kosti koja pokazuje izrazito uski gornji veliki sjedni urez, usko tijelo preponske kosti, široku zglobnu čašicu (acetabulum) i okomito orijentiranu bočnu kost, 2) morfologije lubanje koja pokazuje zakošeno čelo, hrapavo i jako razvijeno zatiljno područje i velike mastoideuse, i 3) morfologije donje čeljusti koja ima

veliku, široku bradu s jako izraženim tuberculum mentale, širokim granama i gotovo okomitim kutom donje čeljusti.

**Starost u trenutku smrti:** doživljena starost u trenutku smrti procijenjena je na 35 do 40 godina. Starost je određena na temelju slijedećih čimbenika. Morfologija aurikularne ploštine na stražnjem dijelu lučnog grebena zdjelične kosti odgovara četvrtom stupnju po klasifikaciji Lovejoya i sur. (1985), što odgovara starosti od 35 do 40 godina.

**Patološke promjene:** blaga zarasla cribra orbitalia prisutna je u orbitama. Uočene se dvije stare dobro zarasle depresijska frakture. Prva se nalazi 23 mm superiorno od superiornog luka desne orbite. Fraktura je veličine 8×3 mm te se očituje po zaobljenim rubovima i ne pokazuje znakove upalnog procesa. Druga fraktura se nalazi 45 mm superiorno od superiornog luka desne orbite i 37 mm inferiorno od koronalnog šava. Fraktura je veličine 19×9 mm, plitka je i nepravilnog oblika te se očituje po zaobljenim rubovima i blago poroznom dnu. Niti ova fraktura ne pokazuje znakove upalnog procesa. Prisutna je blaga zarasla ektokranijalna poroznost na obje tjemene i zatiljnoj kosti. Blagi degenerativni osteoartritis (osteofiti) prisutan je na obje distalne nadlaktične kosti, obje distalne palčane i lakatne kosti, na glavi lijeve bedrene kosti. Na glavi desne nadlaktične kosti, na velikom tuberkulu, prisutna je litička lezija veličine 11×4 mm koja se očituje po ostrim rubovima i poroznom dnu. Nema tragova upalnog procesa.

**Asocirani materijalni ostaci ili životinjske kosti:** nisu prisutni u ušćivanom uzorku.

**264**

**Dugopolje – Vučipolje – Crkovine**

**Grob 137**

**osoba C**

**Tafonomija:** kosti su vrlo dobro ušćuvane, svjetlo smeđe boje, gracilne su s gustom trabekularnom kosti i naglašenim oštećenjima korteksa. Analizirani su: čeona kost, desna tjemena kost, zatiljna kost, obje sljepoočne kosti, gornja i donja čeljust, prsna kost, desna lopatica, obje ključne kosti, desna zdjelična kost, križna kost, trtična kost, obje petne kosti,

obje nadlaktične kosti, obje lakatne kosti, obje palčane kosti, obje bedrene kosti, obje goljenične kosti i obje lisne kosti.

**Spol:** ženski, na temelju: 1) morfologije zdjelične kosti koja pokazuje izrazito široki gornji veliki sjedni urez (incisura ischiadica major), i 2) morfologije donje čeljusti koja ima malu, špičastu bradu sa slabo izraženim tuberculum mentale i velikim kutom donje čeljusti.

**Starost u trenutku smrti:** doživljena starost u trenutku smrti procijenjena je na 35 do 40 godina. Starost je određena na temelju slijedećih čimbenika. Morfologija aurikularne ploštine na stražnjem dijelu lučnog grebena zdjelične kosti odgovara četvrtom stupnju po klasifikaciji Lovejoya i sur. (1985), što odgovara starosti od 35 do 40 godina.

**Patološke promjene:** prisutan je blagi degenerativni osteoartritis (osteofiti) prisutan je na lijevoj distalnoj bedrenoj kosti i desnoj distalnoj goljeničnoj kosti.

**Asocirani materijalni ostaci ili životinjske kosti:** nisu prisutni u ušćivanom uzorku.

**265**

**Dugopolje – Vučipolje – Crkovine**

**Grob 137**

**osoba D**

**Tafonomija:** kosti su loše ušćuvane, svjetlo smeđe boje, gracilne su s gustom trabekularnom kosti i naglašenim oštećenjima korteksa. Analizirani su: čeona kost, obje tjemene kosti, zatiljna kost, obje sljepoočne kosti, obje jagodične kosti, gornja i donja čeljust, obje lopatice, lijeva ključna kost, lijeva zdjelična kost, križna kost, obje nadlaktične kosti, obje lakatne kosti, lijeva palčana kost, obje bedrene kosti i obje goljenične kosti.

**Spol:** ženski, na temelju: 1) morfologije zdjelične kosti koja pokazuje izrazito široki gornji veliki sjedni urez (incisura ischiadica major), i 2) morfologije donje čeljusti koja ima malu, špičastu bradu sa slabo izraženim tuberculum mentale i velikim kutom donje čeljusti.

**Starost u trenutku smrti:** doživljena starost u trenutku smrti procijenjena je na 35 do 40 godina. Starost je određena na temelju slijedećih čimbenika. Morfologija aurikularne ploštine na stražnjem dijelu lučnog grebena zdjelične kosti odgovara četvrtom stupnju po klasifikaciji Lovejoya i sur. (1985), što odgovara starosti od 35 do 40 godina.

**Patološke promjene:** prisutan je blagi degenerativni osteoartritis (osteofiti) prisutan je na desnoj glenoidnoj fossi i desnoj distalnoj bedrenoj kosti. Uočena je blaga zarasla cribra orbitalia.

**Asocirani materijalni ostaci ili životinjske kosti:** nisu prisutni u ušćivanom uzorku.

**266**

**Dugopolje – Vučipolje – Crkovine**

**Grob 138**

**osoba A**

**Tafonomija:** kosti su vrlo dobro ušćuvane, svjetlo smeđe boje, robusne su s gustom trabekularnom kosti. Analizirani su: čeonu kost, obje tjemene kosti, zatiljna kost, obje sljepoočne kosti, desna jagodična kost, gornja i donja čeljust, prsna kost, obje lopatice, obje ključne kosti, obje zdjelične kosti, križna kost, oba ivera, obje nadlaktične kosti, obje lakatne kosti, obje palčane kosti, obje bedrene kosti, obje goljениčne kosti i obje lisne kosti.

**Spol:** muški, na temelju: 1) morfologije zdjelične kosti koja pokazuje izrazito uski gornji veliki sjedni urez, usko tijelo preponske kosti, široku zglobovu čašicu (acetabulum) i okomito orijentiranu bočnu kost, 2) morfologije lubanje koja pokazuje zakošeno čelo, hrapavo i jako razvijeno zatiljno područje i velike mastoideuse, i 3) morfologije donje čeljusti koja ima veliku, široku bradu s jako izraženim tuberculum mentale, širokim granama i gotovo okomitom kutom donje čeljusti.

**Starost u trenutku smrti:** doživljena starost u trenutku smrti procijenjena je na 30 do 35 godina. Morfologija aurikularne ploštine na stražnjem dijelu lučnog grebena zdjelične kosti odgovara trećem stupnju po klasifikaciji Lovejoya i sur. (1985), što odgovara starosti od 30 do 35 godina.

*Patološke promjene:* blaga zarasla cribra orbitalia prisutna je u orbitama.

*Asocirani materijalni ostaci ili životinjske kosti:* nisu prisutni u ušćivanom uzorku.

**267**

**Dugopolje – Vučipolje – Crkovine**

**Grob 138**

**osoba B**

*Tafonomija:* kosti su loše ušćuvane, svjetlo smeđe boje s naglašenim postmortalnim oštećenjima korteksa i izrazito su gracilne. Analizirani su: čeona kost, obje tjemene kosti, zatiljne kost, obje sljepoočne kosti, obje jagodične kosti, gornja i donja čeljust, desna zdjelična kost, obje nadlaktične kosti, obje lakatne kosti, obje palčane kosti, obje bedrene kosti, obje goljениčne kosti i obje lisne kosti.

*Spol:* radi se o kosturu djeteta.

*Starost u trenutku smrti:* doživljena starost u trenutku smrti procijenjena je na 11,5 do 12,5 godina. Starost je određena na temelju duljine dijafiza dugih kostiju te debljine kranija.

*Patološke promjene:* prisutna je umjerena aktivna cribra orbitalia. Na endokranijalnoj strani prisutan je upalni proces.

*Asocirani materijalni ostaci ili životinjske kosti:* nisu prisutne u ušćivanom uzorku.

**268**

**Dugopolje – Vučipolje – Crkovine**

**Grob 139**

**osoba A**

**Tafonomija:** kosti su dobro ušćuvane, svjetle boje i izrazito su gracilne. Analizirani su: obje tjemene kosti, zatiljna kost, obje zdjelične kosti, križna kost, lijeva skočna kost, obje petne kosti, obje nadlaktične kosti, obje lakatne kosti, obje palčane kosti, obje bedrene kosti, obje goljениčne kosti, obje lisne kosti, 2 vratna, 1 grudni i 2 slabinska kralješka te 5 lijevih i 3 desna rebra.

**Spol:** radi se o kosturu djeteta.

**Starost u trenutku smrti:** doživljena starost u trenutku smrti procijenjena je na 4 do 5 godina. Starost je određena na temelju duljine dijafiza dugih kostiju.

**Patološke promjene:** blagi zarašli periostitis prisutan je na medialnoj strani desne goljениčne kosti.

**Asocirani materijalni ostaci ili životinjske kosti:** nisu prisutne u ušćuvanom uzorku.

**269**

**Dugopolje – Vučipolje – Crkovine**

**Grob 139**

**osoba B**

**Tafonomija:** kosti su dobro ušćuvane, svjetlo smeđe boje i izrazito su gracilne. Analizirani su: čeona kost, obje tjemene kosti, zatiljna kost, obje sljepoočne kosti, obje jagodične kosti, gornja i donja čeljust, lijeva lopatica, obje ključne kosti, obje zdjelične kosti, obje nadlaktične kosti, obje lakatne kosti, obje palčane kosti, obje bedrene kosti, obje goljениčne kosti, lijeva lisna kost i 1 vratni kralježak.

**Spol:** radi se o kosturu djeteta.

**Starost u trenutku smrti:** doživljena starost u trenutku smrti procijenjena je na 1,5 do 2,5 godine. Starost je određena na temelju kronologije nicanja i razvoja mliječnih i stalnih zuba.



**Patološke promjene:** blaga zrasla cribra orbitalia prisutna je u orbitama. Blagi aktivni periostitis prisutan je na medialnoj strani lijeve goljenične kosti.

**Asocirani materijalni ostaci ili životinjske kosti:** nisu prisutne u ušćivanom uzorku.

**270**

**Dugopolje – Vučipolje – Crkovine**

**Grob 140**

**osoba A**

**Tafonomija:** kosti su vrlo dobro ušćuvane, svjetlo žute boje, robusne su s rijetkom trabekularnom kosti. Analizirani su: čeona kost, obje tjemene kosti, zatiljna kost, obje sljepoočne kosti, obje jagodične kosti, gornja i donja čeljust, obje lopatice, obje ključne kosti, obje zdjelične kosti, križna kost, oba ivera, obje skočne kosti, obje petne kosti, obje nadlaktične kosti, obje lakatne kosti, obje palčane kosti, obje bedrene kosti, obje goljenične kosti, obje lisne kosti, 5 vratnih, 11 grudnih i svi slabinski kralješci te sva rebra.

**Spol:** muški, na temelju: 1) morfologije zdjelične kosti koja pokazuje izrazito uski gornji veliki sjedni urez, usko tijelo preponske kosti, široku zglobnu čašicu (acetabulum) i okomito orijentiranu bočnu kost, 2) morfologije lubanje koja pokazuje zakošeno čelo, hrapavo i jako razvijeno zatiljno područje i velike mastoideuse, i 3) morfologije donje čeljusti koja ima veliku, široku bradu s jako izraženim tuberculum mentale, širokim granama i gotovo okomitim kutom donje čeljusti.

**Starost u trenutku smrti:** doživljena starost u trenutku smrti procijenjena je na 45 do 50 godina. Morfologija aurikularne ploštine na stražnjem dijelu lučnog grebena zdjelične kosti odgovara šestom stupnju po klasifikaciji Lovejoya i sur. (1985), što odgovara starosti od 45 do 50 godina.

**Patološke promjene:** blaga zrasla ektokranijalna poroznost prisutna je na tjemanim kostima. Blagi degenerativni osteoartritis (osteofiti) prisutan je na lopaticama, desnoj distalnoj nadlaktičnoj kosti, desnoj proksimalnoj lakatnoj kosti, obje distalne palčane kosti, lijevoj distalnoj lakatnoj kosti, acetabulumima zdjelica, obje proksimalne i distalne bedrene kosti,

obje proksimalne goljениčne kosti te na 7., 8., 10. i 11. grudnom kralješku dok je blagi degenerativni osteoartritis (osteofiti + porozitet) prisutan na 6. i 7. vratnom kralješku. Jaki benigni kortikalni defekt prisutan je na hvatištu biceps brachii lijeve palčane kosti. Stara loše zarasla fraktura prisutna je na metakarpalnoj kosti, a fraktura se očituje po pomaku i prisutstvu blagog zaraslog periostitisa. Fraktura superiorne ploštine 9. grudnog kralješka rezultirala je blagim osteoartritisom (osteofiti), a na lijevom transverzalnom procesu nalazi se nova koštana tvorevina koja je povezana sa novom koštanom tvorevinom sa makroporozitetom ploštine 3. lijevog rebra (također fraktura), a slične koštane tvorevine nalaze se na 8., 10., 11. i 12. lijevom rebro. Na lateralnoj strani lijeve lopatice 20 mm inferiorno od glenoidne fossae nalazi se stara dobro zarasla fraktura koja se očituje po kalusu veličine 20×9 mm kod kojega se pojavio zarasli upalni proces. Stara dobro zarasla fraktura prisutna je na spinoznom procesu 4. grudnog kralješka, a vjerojatno je djelovala na superiornu stranu spinoznog procesa 5. grudnog kralješka koji se očituje po porozitetu.

**Asocirani materijalni ostaci ili životinjske kosti:** nisu prisutni u uščuvanom uzorku.

**271**

**Dugopolje – Vučipolje – Crkovine**

**Grob 140**

**osoba B**

**Tafonomija:** kosti su vrlo dobro uščuvane, svjetle boje, gracilne su s rijetkom trabekularnom kosti. Analizirani su: čeona kost, obje tjemene kosti, zatiljna kost, obje sljepoočne kosti, obje jagodične kosti, gornja i donja čeljust, desna lopatica, lijeva zdjelične kost, obje nadlaktične kosti, obje palčane kosti, obje bedrene kosti, obje goljениčne kosti i obje lisne kosti.

**Spol:** ženski, na temelju: 1) morfologije zdjelične kosti koja pokazuje izrazito široki gornji veliki sjedni urez (incisura ischiadica major), i 2) morfologije donje čeljusti koja ima malu, špicastu bradu sa slabo izraženim tuberculum mentale i velikim kutom donje čeljusti.

**Starost u trenutku smrti:** doživljena starost u trenutku smrti procijenjena je na 40 do 45 godina. Morfologija aurikularne ploštine na stražnjem dijelu lučnog grebena zdjelične kosti

odgovara petom stupnju po klasifikaciji Lovejoya i sur. (1985), što odgovara starosti od 40 do 45 godina.

**Patološke promjene:** blaga zarasla cribra orbitalia prisutna je u orbitama. Na svim dugim kostima prisutna je izrazita atrofija.

**Asocirani materijalni ostaci ili životinjske kosti:** nisu prisutni u ušćivanom uzorku.

272

**Dugopolje – Vučipolje – Crkovine**

**Grob 140**

**osoba C**

**Tafonomija:** kosti su dobro ušćuvane, svjetlo žute boje, robusne su s relativno gustom trabekularnom kosti. Analizirani su: čeonu kost, obje tjemene kosti, zatiljna kost, obje sljepoočne kosti, obje jagodične kosti, gornja i donja čeljust, lijeva zdjelična kost, obje lakatne kosti, obje palčane kosti, obje bedrene kosti i obje lisne kosti.

**Spol:** muški, na temelju: 1) morfologije zdjelične kosti koja pokazuje izrazito uski gornji veliki sjedni urez, usko tijelo preponske kosti, široku zglobnu čašicu (acetabulum) i okomito orijentiranu bočnu kost, 2) morfologije lubanje koja pokazuje zakošeno čelo, hrapavo i jako razvijeno zatiljno područje i velike mastoideuse, i 3) morfologije donje čeljusti koja ima veliku, široku bradu s jako izraženim tuberculum mentale, širokim granama i gotovo okomitim kutom donje čeljusti.

**Starost u trenutku smrti:** doživljena starost u trenutku smrti procijenjena je na 35 do 40 godina. Morfologija aurikularne ploštine na stražnjem dijelu lučnog grebena zdjelične kosti odgovara četvrtom stupnju po klasifikaciji Lovejoya i sur. (1985), što odgovara starosti od 35 do 40 godina.

**Patološke promjene:** blagi degenerativni osteoarthritis (osteofiti) prisutan je na desnoj distalnoj palčanoj kosti. Blagi aktivni periostitis prisutan je na distalnoj polovici dijafize lijeve lisne kosti.

*Asocirani materijalni ostaci ili životinjske kosti:* nisu prisutni u uščuvanom uzorku.

**273**

**Dugopolje – Vučipolje – Crkovine**

**Grob 140**

**osoba D**

*Tafonomija:* kosti su vrlo loše uščuvane, svjetlo žute boje i izrazito su gracilne. Analizirani su: čeona kost, obje tjemene kosti, obje sljepoočne kosti, lijeva jagodična kost i gornja čeljust.

*Spol:* radi se o kosturu djeteta.

*Starost u trenutku smrti:* doživljena starost u trenutku smrti procijenjena je na 4 do 5 godina. Starost je određena na temelju kronologije nicanja i razvoja mliječnih i trajnih zuba.

*Patološke promjene:* nisu prisutne u uščuvanom uzorku.

*Asocirani materijalni ostaci ili životinjske kosti:* nisu prisutne u uščuvanom uzorku.

**274**

**Dugopolje – Vučipolje – Crkovine**

**Grob 140**

**osoba E**

*Tafonomija:* kosti su dobro uščuvane, svjetlo žute boje, robusne su s relativno gustom trabekularnom kosti. Analizirani su: čeona kost, obje tjemene kosti, desna sljepoočna kost, obje jagodične kosti, gornja čeljust, desna zdjelična kost, lijeva nadlaktična kost, desna lakatna kost, obje palčane kosti, obje bedrene kosti, obje goljenične kosti i obje lisne kosti.

*Spol:* muški, na temelju: 1) morfologije zdjelične kosti koja pokazuje izrazito uski gornji veliki sjedni urez, usko tijelo preponske kosti, široku zglobnu čašicu (acetabulum) i okomito

orijentiranu bočnu kost, 2) morfologije lubanje koja pokazuje zakošeno čelo i veliki mastoideus, i 3) opće robusnosti kostiju.

**Starost u trenutku smrti:** doživljena starost u trenutku smrti procijenjena je na 35 do 40 godina. Morfologija aurikularne ploštine na stražnjem dijelu lučnog grebena zdjelične kosti odgovara četvrtom stupnju po klasifikaciji Lovejoya i sur. (1985), što odgovara starosti od 35 do 40 godina.

**Patološke promjene:** blaga zrasla ektokranijalna poroznost prisutna je na čeonj, tjemenim i zatiljnoj kosti. Blagi degenerativni osteoartritis (osteofiti) prisutan je na lijevoj distalnoj palčanoj kosti.

**Asocirani materijalni ostaci ili životinjske kosti:** nisu prisutni u ušćivanom uzorku.

275

**Dugopolje – Vučipolje – Crkovine**

**Grob 140**

**osoba F**

**Tafonomija:** kosti su vrlo loše ušćuvane, svjetlo žute boje, robusne su s rijetkom trabekularnom kosti. Analizirani su: donja čeljust, obje lopatice, obje zdjelične kosti, obje nadlaktične kosti, obje lakatne kosti i obje goljениčne kosti.

**Spol:** muški, na temelju: 1) morfologije zdjelične kosti koja pokazuje izrazito uski gornji veliki sjedni urez, usko tijelo preponske kosti, široku zglobnu čašicu (acetabulum) i okomito orijentiranu bočnu kost, 2) morfologije donje čeljusti koja ima veliku, široku bradu s jako izraženim tuberculum mentale, širokim granama i gotovo okomitim kutom donje čeljusti, i 3) opće robusnosti kostiju.

**Starost u trenutku smrti:** doživljena starost u trenutku smrti procijenjena je na 40 do 45 godina. Morfologija aurikularne ploštine na stražnjem dijelu lučnog grebena zdjelične kosti odgovara petom stupnju po klasifikaciji Lovejoya i sur. (1985), što odgovara starosti od 40 do 45 godina.

**Patološke promjene:** blagi degenerativni osteoartritis (osteofiti) prisutan je na lijevoj lopatici i acetabulumima zdjelica. Stara dobro zarašla fraktura prisutna je na srednjoj trećini dijafize lijeve lakatne kosti, a očituje se po dobro izremodeliranom kalusu bez znakova upalnog procesa.

**Asocirani materijalni ostaci ili životinjske kosti:** nisu prisutni u ušćivanom uzorku.

**276**

**Dugopolje – Vučipolje – Crkovine**

**Grob 140**

**osoba G**

**Tafonomija:** kosti su loše ušćuvane, svjetle boje, gracilne su s gustom trabekularnom kosti. Analizirani su: čeona kost, obje tjemene kosti, zatiljna kost, obje sljepoočne kosti, donja čeljust, lijeva zdjelična kost, obje nadlaktične kosti, obje bedrene kosti, obje goljениčne kosti i obje lisne kosti.

**Spol:** ženski, na temelju: 1) morfologije zdjelične kosti koja pokazuje izrazito široki gornji veliki sjedni urez (incisura ischiadica major), i 2) morfologije donje čeljusti koja ima malu, špicastu bradu sa slabo izraženim tuberculum mentale i velikim kutom donje čeljusti.

**Starost u trenutku smrti:** doživljena starost u trenutku smrti procijenjena je na 30 do 35 godina. Morfologija aurikularne ploštine na stražnjem dijelu lučnog grebena zdjelične kosti odgovara trećem stupnju po klasifikaciji Lovejoya i sur. (1985), što odgovara starosti od 30 do 35 godina.

**Patološke promjene:** nisu prisutne u ušćuванom uzorku.

**Asocirani materijalni ostaci ili životinjske kosti:** nisu prisutni u ušćuванom uzorku.

**277**

**Dugopolje – Vučipolje – Crkovine**

**Grob 141**

**osoba A**

**Tafonomija:** kosti su vrlo dobro ušćuvane, svjetlo žute boje i izrazito su gracilne. Analizirani su: čeona kost, obje tjemene kosti, zatiljna kost, obje sljepoočne kosti, obje jagodične kosti, gornja i donja čeljust, prsna kost, obje lopatice, obje ključne kosti, obje zdjelične kosti, križna kost, desna skočna kost, obje petne kosti, obje nadlaktične kosti, obje lakatne kosti, obje palčane kosti, obje bedrene kosti, obje goljениčne kosti, obje lisne kosti, svi vratni, 7 grudnih i svi slabinski kralješci te 11 lijevih i 10 desnih rebara.

**Spol:** radi se o kosturu djeteta.

**Starost u trenutku smrti:** doživljena starost u trenutku smrti procijenjena je na 4,5 do 5,5 godina. Starost je određena na temelju kronologije nicanja i razvoja mliječnih i trajnih zuba.

**Patološke promjene:** blaga zarasla cribra orbitalia prisutna je u orbitama. Metopični šav prisutan je na čeonoj kosti. Blagi aktivni lokalizirani periostitis prisutan je na sljepoočnim kostima, ramusima donje čeljusti, lijevoj strani gornje čeljusti i na lijevoj strani zatiljne kosti.

**Asocirani materijalni ostaci ili životinjske kosti:** nisu prisutne u ušćuванom uzorku.

**278**

**Dugopolje – Vučipolje – Crkovine**

**Grob 141**

**osoba B**

**Tafonomija:** kosti su vrlo dobro ušćuvane, svjetlo žute boje i izrazito su gracilne. Analizirani su: čeona kost, obje tjemene kosti, zatiljna kost, obje sljepoočne kosti, desna jagodična kost, gornja čeljust, obje lopatice, lijeva ključna kost, obje zdjeljene kosti, lijeva skočna kost, obje nadlaktične kosti, obje lakatne kosti, obje bedrene kosti, obje goljjenične kosti, obje lisne kosti, 1 vratni kralježak te 9 lijevih i 6 desnih rebara.

**Spol:** radi se o kosturu djeteta.

**Starost u trenutku smrti:** doživljena starost u trenutku smrti procijenjena je na 3,5 do 4,5 godina. Starost je određena na temelju kronologije nicanja i razvoja mliječnih i trajnih zuba.

**Patološke promjene:** blaga aktivna cribra orbitalia prisutna je u orbitama. Blagi aktivni periostitis prisutan je na srednjoj trećini dijafize desne goljjenične kosti.

**Asocirani materijalni ostaci ili životinjske kosti:** nisu prisutne u ušćuvanom uzorku.

**279**

**Dugopolje – Vučipolje – Crkovine**

**Grob 141**

**osoba C**

**Tafonomija:** kosti su loše ušćuvane, svjetlo žute boje i izrazito su gracilne. Analizirani su: čeona kost, lijeva sljepoočna kost, gornja i donja čeljust, desna ključna kost, lijeva petna kost, obje nadlaktične kosti, lijeva lakatna kost, desna bedrena kost, obje goljjenične kosti, lijeva lisna kost i 3 lijeva rebra.

**Spol:** radi se o kosturu djeteta.

**Starost u trenutku smrti:** doživljena starost u trenutku smrti procijenjena je na 2,5 do 3,5 godine. Starost je određena na temelju kronologije nicanja i razvoja mliječnih i trajnih zuba.

**Patološke promjene:** blaga zarašla cribra orbitalia prisutna je u desnoj orbiti. Blagi aktivni periostitis prisutan je na obje goljjenične kosti i desnoj lisnoj kosti.



*Asocirani materijalni ostaci ili životinjske kosti:* nisu prisutne u ušćuванom uzorku.

**280**

**Dugopolje – Vučipolje – Crkovine**

**Grob 141**

**osoba D**

*Tafonomija:* kosti su loše ušćuvane, svjetlo žute boje i izrazito su gracilne. Analizirani su: čeona kost, obje tjemene kosti, zatiljna kost, desna sljepoočna kost, gornja i donja čeljust, prsna kost, obje zdjelične kosti, križna kost, obje nadlaktične kosti, desna lakatna kost, desna palčana kost, obje bedrene kosti, lijeva goljениčna kost, desna lisna kost, 2 vratna kralješka i 3 desna rebra.

*Spol:* radi se o kosturu djeteta.

*Starost u trenutku smrti:* doživljena starost u trenutku smrti procijenjena je na 2,5 do 3,5 godine. Starost je određena na temelju kronologije nicanja i razvoja mliječnih i trajnih zuba.

*Patološke promjene:* nisu prisutne u ušćuванom uzorku.

*Asocirani materijalni ostaci ili životinjske kosti:* nisu prisutne u ušćuванom uzorku.

**281**

**Dugopolje – Vučipolje – Crkovine**

**Grob 141**

**osoba E**

*Tafonomija:* kosti su loše ušćuvane, svjetlo žute boje i izrazito su gracilne. Analizirani su: obje tjemene kosti, zatiljna kost, obje sljepoočne kosti, obje jagodične kosti, gornja i donja čeljust, desna zdjelična kost, obje nadlaktične kosti, lijeva lakatna kost, obje palčane kosti, lijeva bedrena kost, obje goljениčne kosti, obje lisne kosti i 1 vratni kralježak.

*Spol:* radi se o kosturu djeteta.

**Starost u trenutku smrti:** doživljena starost u trenutku smrti procijenjena je na 2,5 do 3,5 godina. Starost je određena na temelju kronologije nicanja i razvoja mliječnih i trajnih zuba.

**Patološke promjene:** nisu prisutne u ušćivanom uzorku.

**Asocirani materijalni ostaci ili životinjske kosti:** nisu prisutne u ušćivanom uzorku.

**282**

**Dugopolje – Vučipolje – Crkovine**

**Grob 142**

**osoba A**

**Tafonomija:** kosti su vrlo dobro ušćuvane, svjetle boje, gracilne su s vrlo gustom trabekularnom kosti. Analizirani su: čeona kost, obje tjemene kosti, zatiljna kost, obje sljepoočne kosti, obje jagodične kosti, gornja i donja čeljust, prsna kost, obje lopatice, obje ključne kosti, obje zdjelične kosti, križna kost, oba ivera, obje skočne kosti, obje petne kosti, obje nadlaktične kosti, obje lakatne kosti, obje palčane kosti, obje bedrene kosti, obje goljenične kosti, obje lisne kosti, svi kralješci te 11 lijevih i sva desna rebra.

**Spol:** ženski, na temelju: 1) morfologije zdjelične kosti koja pokazuje izrazito široki gornji veliki sjedni urez (incisura ischiadica major), i 2) morfologije donje čeljusti koja ima malu, špicastu bradu sa slabo izraženim tuberculum mentale i velikim kutom donje čeljusti.

**Starost u trenutku smrti:** doživljena starost u trenutku smrti procijenjena je na 20 do 25 godina. Morfologija aurikularne ploštine na stražnjem dijelu lučnog grebena zdjelične kosti odgovara prvom stupnju po klasifikaciji Lovejoya i sur. (1985), što odgovara starosti od 20 do 25 godina.

**Patološke promjene:** nisu prisutne u ušćivanom uzorku.

*Asocirani materijalni ostaci ili životinjske kosti:* nisu prisutni u ušćuванom uzorku.

283

**Dugopolje – Vučipolje – Crkovine**

**Grob 142**

**osoba B**

*Tafonomija:* kosti su loše ušćuvane, svjetlo smeđe boje, gracilne su s relativno gustom trabekularnom kosti. Analizirani su: čeona kost, obje tjemene kosti, zatiljna kost, lijeva sljepoočna kost, gornja i donja čeljust, desna zdjelična kost, obje skočne kosti, desna petna kost, obje nadlaktične kosti, obje palčane kosti, obje bedrene kosti i obje goljениčne kosti.

*Spol:* ženski, na temelju: 1) morfologije zdjelične kosti koja pokazuje izrazito široki gornji veliki sjedni urez (incisura ischiadica major), i 2) morfologije donje čeljusti koja ima malu, špicastu bradu sa slabo izraženim tuberculum mentale i velikim kutom donje čeljusti.

*Starost u trenutku smrti:* doživljena starost u trenutku smrti procijenjena je na 35 do 40 godina. Morfologija aurikularne ploštine na stražnjem dijelu lučnog grebena zdjelične kosti odgovara četvrtom stupnju po klasifikaciji Lovejoya i sur. (1985), što odgovara starosti od 35 do 40 godina.

*Patološke promjene:* nisu prisutne u ušćuванom uzorku.

*Asocirani materijalni ostaci ili životinjske kosti:* nisu prisutni u ušćuванom uzorku.

284

**Dugopolje – Vučipolje – Crkovine**

**Grob 142**

**osoba C**

**Tafonomija:** kosti su loše ušćuvane, svjetlo žute boje, robusne su s rijetkom trabekularnom kosti. Analizirani su: obje tjemene kosti, zatiljna kost, desna jagodična kost, gornja i donja čeljust, obje ključne kosti, obje skočne kosti, obje nadlaktične kosti, desna lakatna kost, desna palčana kost, obje bedrene kosti, obje goljениčne kosti i obje lisne kosti.

**Spol:** muški, na temelju: 1) morfologije lubanje koja pokazuje hrapavo i jako razvijeno zatiljno područje, 2) morfologije donje čeljusti koja ima veliku, široku bradu s jako izraženim tuberculum mentale, širokim granama i gotovo okomitim kutom donje čeljusti, i 3) opće robusnosti kostiju.

**Starost u trenutku smrti:** doživljena starost u trenutku smrti procijenjena je na 40 do 45 godina na temelju prisustva degenerativnog osteoartritisa na zglobnim ploštinama, stupnja abrazije zubnih ploština zuba i obliteracije kranijalnih šavova.

**Patološke promjene:** blagi degenerativni osteoarthritis (osteofiti) prisutan je na desnoj proksimalnoj lakatnoj kosti, obje distalne bedrene kosti i lijevoj proksimalnoj goljениčnoj kosti. Jako izražena romboidna fossa prisutna je na lijevoj ključnoj kosti. Stara dobro zarasla fraktura prisutna je na distalnom dijelu desne lakatne kosti, a očituje se po malom izremodeliranom kalusu bez znakova upalnog procesa.

**Asocirani materijalni ostaci ili životinjske kosti:** nisu prisutni u ušćuvanom uzorku.

**285**

**Dugopolje – Vučipolje – Crkovine**

**Grob 142**

**osoba D**

**Tafonomija:** kosti su vrlo dobro ušćuvane, svjetle boje i izrazito su gracilne. Analizirani su: čeona kost, obje tjemene kosti, zatiljna kost, obje sljepoočne kosti, gornja i donja čeljust, obje nadlaktične kosti, obje lakatne kosti, obje bedrene kosti i obje goljениčne kosti.

**Spol:** radi se o kosturu djeteta.

**Starost u trenutku smrti:** doživljena starost u trenutku smrti procijenjena je na 5,5 do 6,5 godina. Starost je određena na temelju kronologije nicanja i razvoja mliječnih i stalnih zuba.

**Patološke promjene:** blaga aktivna cribra orbitalia prisutna je u orbitama.

**Asocirani materijalni ostaci ili životinjske kosti:** nisu prisutne u ušćivanom uzorku.

**286**

**Dugopolje – Vučipolje – Crkovine**

**Grob 142**

**osoba E**

**Tafonomija:** kosti su vrlo loše ušćuvane, svjetle boje, robusne su s rijetkom trabekularnom kosti. Analizirani su: čeona kost, obje tjemenne kosti, zatiljna kost, desna sljepoočna kost, donja čeljust, obje bedrene kosti, obje goljениčne kosti i obje lisne kosti.

**Spol:** muški, na temelju: 1) morfologije lubanje koja pokazuje zakošeno čelo, hrapavo i jako razvijeno zatiljno područje i veliki mastoideus, 2) morfologije donje čeljusti koja ima veliku, široku bradu s jako izraženim tuberculum mentale, širokim granama i gotovo okomitim kutom donje čeljusti, i 3) opće robusnosti kostiju.

**Starost u trenutku smrti:** doživljena starost u trenutku smrti procijenjena je na 40 do 45 godina na temelju stupnja abrazije zubnih ploština zuba i obliteracije kranijalnih šavova.

**Patološke promjene:** na lijevoj tjemenoj kosti 20 mm inferiorno od koronalnog šava i 10 mm od lamboidnog šava nalazi se defekt koji je probio svod lubanje, a čini se da je defekt krenuo endokranijalno jer ima oblik lijevka. Defekt je endokranijalno promjera 16 mm a ektokranijalno 6 mm. Endokranijalno se nalazi još jedan defekt promjera 8 mm koji nije probio svod lubanje.

**Asocirani materijalni ostaci ili životinjske kosti:** nisu prisutni u ušćivanom uzorku.

287

**Dugopolje – Vučipolje – Crkovine**

**Grob 142**

**osoba F**

*Tafonomija:* kosti su vrlo loše ušćuvane, svjetle boje, gracilne su s vrlo gustom trabekularnom kosti. Analizirani su: gornja čeljust, obje nadlaktične kosti, obje bedrene kosti i desna goljениčna kost.

*Spol:* radi se o kosturu djeteta.

*Starost u trenutku smrti:* doživljena starost u trenutku smrti procijenjena je na 10,5 do 11,5 godina. Starost je određena na temelju kronologije nicanja i razvoja mliječnih i trajnih zuba.

*Patološke promjene:* nisu prisutne u ušćuvanom uzorku.

*Asocirani materijalni ostaci ili životinjske kosti:* nisu prisutne u ušćuvanom uzorku.

288

**Dugopolje – Vučipolje – Crkovine**

**Grob 143**

**osoba A**

*Tafonomija:* kosti su loše ušćuvane, svjetle boje, robusne su s rijetkom trabekularnom kosti. Analizirani su: čeona kost, obje tjemene kosti, desna sljepoočna kost, desna jagodična kost, donja čeljust, lijeva ključna kost, lijeva skočna kost, obje nadlaktične kosti, desna lakatna kost, obje palčane kosti, obje bedrene kosti i lijeva goljениčna kost.

*Spol:* muški, na temelju: 1) morfologije lubanje koja pokazuje zakošeno čelo i veliki mastoideus, 2) morfologije donje čeljusti koja ima veliku, široku bradu s jako izraženim tuberculum mentale, širokim granama i gotovo okomitim kutom donje čeljusti, i 3) opće robusnosti kostiju.

**Starost u trenutku smrti:** doživljena starost u trenutku smrti procijenjena je na 40 do 45 godina na temelju prisustva degenerativnog osteoartritisa na zglobnim ploštinama, stupnja abrazije zubnih ploština zuba i obliteracije kranijalnih šavova.

**Patološke promjene:** blagi degenerativni osteoarthritis (osteofiti) prisutan je na desnoj distalnoj bedrenoj kosti i desnoj proksimalnoj goljeničnoj kosti.

**Asocirani materijalni ostaci ili životinjske kosti:** nisu prisutni u ušćivanom uzorku.

**289**

**Dugopolje – Vučipolje – Crkovine**

**Grob 143**

**osoba B**

**Tafonomija:** kosti su dobro ušćuvane, svjetle boje, robusne su s rijetkom trabekularnom kosti. Analizirani su: obje tjemene kosti, zatiljna kost, obje sljepoočne kosti, gornja i donja čeljust, lijeva lopatica, obje ključne kosti, desna zdjelična kost, desna skočna kost, obje petne kosti, lijeva nadlaktična kost, obje lakatne kosti, lijeva palčana kost, obje bedrene kosti i obje goljenične kosti,.

**Spol:** muški, na temelju: 1) morfologije zdjelične kosti koja pokazuje izrazito uski gornji veliki sjedni urez, usko tijelo preponske kosti, široku zglobnu čašicu (acetabulum) i okomito orijentiranu bočnu kost, 2) morfologije lubanje koja pokazuje hrapavo i jako razvijeno zatiljno područje i velike mastoideuse, i 3) morfologije donje čeljusti koja ima veliku, široku bradu s jako izraženim tuberculum mentale, širokim granama i gotovo okomitim kutom donje čeljusti.

**Starost u trenutku smrti:** doživljena starost u trenutku smrti procijenjena je na 40 do 45 godina. Morfologija aurikularne ploštine na stražnjem dijelu lučnog grebena zdjelične kosti odgovara petom stupnju po klasifikaciji Lovejoya i sur. (1985), što odgovara starosti od 40 do 45 godina.

**Patološke promjene:** blagi degenerativni osteoartritis (osteofiti) prisutan je na lijevoj lopatici, acetabulumu desne zdjelice, na lijevoj distalnoj bedrenoj kosti i lijevoj proksimalnoj goljениčnoj kosti.

**Asocirani materijalni ostaci ili životinjske kosti:** nisu prisutni u ušćuvanom uzorku.

**290**

**Dugopolje – Vućipolje – Crkovine**

**Grob 143**

**osoba C**

**Tafonomija:** kosti su vrlo loše ušćuvane, svjetle boje, gracilne su s rijetkom trabekularnom kosti. Analizirani su: obje tjemene kosti, zatiljna kost, donja ćeljjust, lijeva skoćna kost, lijeva petna kost, obje nadlaktićne kosti i obje goljениćne kosti.

**Spol:** ženski, na temelju: 1) morfologije donje ćeljjusti koja ima malu, špicastu bradu sa slabo izraženim tuberculum mentale i velikim kutom donje ćeljjusti, i 2) opće gracilnosti kostiju.

**Starost u trenutku smrti:** doživljena starost u trenutku smrti procijenjena je na 45 do 50 godina na temelju stupnja abrazije zubnih ploština zuba i obliteracije kranijalnih šavova.

**Patološke promjene:** nisu prisutne u ušćuvanom uzorku.

**Asocirani materijalni ostaci ili životinjske kosti:** nisu prisutni u ušćuvanom uzorku.

**291**

**Dugopolje – Vućipolje – Crkovine**

**Grob 143**

**osoba D**

**Tafonomija:** kosti su vrlo dobro ušćuvane, svjetle boje, robusne su s gustom trabekularnom kosti. Analizirani su: obje tjemene kosti, zatiljna kost, obje sljepooćne kosti, gornja ćeljjust,



obje ključne kosti, desni iver, obje skočne kosti, obje petne kosti, obje nadlaktične kosti, lijeva lakatna kost, lijeva palčana kost, obje bedrene kosti, obje goljениčne kosti i obje lisne kosti.

**Spol:** muški, na temelju morfologije lubanje koja pokazuje hrapavo i jako razvijeno zatiljno područje i velike mastoideuse te opće robusnosti dugih kostiju.

**Starost u trenutku smrti:** doživljena starost u trenutku smrti procijenjena je na 30 do 35 godina. Starost je određena na temelju abrazije okluzalnih ploština zubi, obliteracije kranijalnih šavova, gustoće trabekularne kosti, debljine kortikalne kosti i degenerativnih pojava na kostima.

**Patološke promjene:** uočena je moguća perimortalna posjekotina na posteriornoj strani lijeve tjemene kosti. Posjekotina je dužine 56 mm. Inicijalan rez je superioran i očituje se po oštrm rubu. Sa endokranijalne strane, ispod posjekotine, prisutan je jaki aktivni periostitis. Na nekim dijelovima posjekotine uočen je blagi aktivni periostitis. Oko posjekotine nalazi se otek kosti veličine 53×39 mm koji se razlikuje po koloraciji, a na rubovima je prisutan blagi aktivni periostitis. Ozljeda djeluje kao da je u procesu zacjeljivanja. Na lijevoj distalnoj goljениčnoj i lisnoj kosti zamijećeno je vretenasto zadebljanje kosti koje se očituje po osteomyelitisu i blagom aktivnom periostitisu. A-P presjek (63 mm od distalnog kraja) lijeve goljениčne kosti iznosi 36 mm, a desne 30 mm. Transverzalni presjek lijeve goljениčne kosti iznosi 37 mm, a desne 27 mm. Blagi degenerativni osteoartritis (osteofiti) prisutan je na desnom koljenu, distalnoj lijevoj goljениčnoj kosti te na obje skočne i petne kosti.

**Asocirani materijalni ostaci ili životinjske kosti:** prisutni su fragmenti dijafiza dugih kostiju i kutnjak donje čeljusti odrasle osobe.

**292**

**Dugopolje – Vučipolje – Crkovine**

**Grob 143**

**osoba E**

**Tafonomija:** kosti su vrlo dobro ušćuvane, svjetle boje, robusne su s gustom trabekularnom kosti. Analizirani su: desna nadlaktična kost, desna lakatna kost, desna palčana kost, obje bedrene kosti, obje goljenične kosti i obje lisne kosti.

**Spol:** muški, na temelju diskriminantnih funkcija za određivanje spola na temelju promjera glave bedrene kosti (Šlaus 1997) i opće robusnosti dugih kostiju.

**Starost u trenutku smrti:** doživljena starost u trenutku smrti procijenjena je na 40 do 45 godina. Starost je određena na temelju abrazije okluzalnih ploština zubi, obliteracije kranijalnih šavova, gustoće trabekularne kosti, debljine kortikalne kosti i degenerativnih pojava na kostima.

**Patološke promjene:** uočeno je blago zadebljanje (22×12 mm) distalne trećine desne palčane kosti. Nema tragova upalnog procesa. Vretenasto zadebljanje je prisutno na desnoj goljeničnoj kosti; A-P presjek (65 mm inferiorno od nutrient foramena) lijeve i desne goljenične kosti iznosi 36 mm, a transverzalni presjek desne goljenične kosti iznosi 30 mm, a lijeve 26 mm. Prisutan je i blagi do jaki kativni periostitis na srednjoj trećini obje goljenične kosti, obje lisne kosti te distalne polovice lijeve bedrene kosti. Vjerojatno se radi o treponematozi. Na desnoj proksimalnoj lakatnoj kosti, na superiornoj strani medijalnog dijela olecranon na nalazi se litički defekt veličine 12×4 mm. Defekt se očituje po zaobljenim rubovima i poroznom dnu; nema tragova upalnog procesa i vrlo vjerojatno se radi o frakturi ili infrakciji.

**Asocirani materijalni ostaci ili životinjske kosti:** nisu prisutne u ušćuvanom uzorku.

**293**

**Dugopolje – Vučipolje – Crkovine**

**Grob 144**

**osoba A**

**Tafonomija:** kosti su vrlo dobro ušćuvane, svjetlo smeđe boje s naglašenim postmortalnim oštećenjima korteksa i izrazito su gracilne. Analizirani su: obje tjemene kosti, zatiljna kost, obje sljepoočne kosti, gornja i donja čeljust, obje lopatice, desna ključna kost, desna zdjelica

kost, obje petne kosti, obje nadlaktične kosti, lijeva lakatna kost, obje palčane kosti, obje bedrene kosti, obje goljениčne kosti i obje lisne kosti.

*Spol:* radi se o kosturu djeteta.

*Starost u trenutku smrti:* doživljena starost u trenutku smrti procijenjena je na 7,5 do 8,5 godina. Starost je određena na temelju kronologije nicanja trajnih zuba, duljine dijafiza dugih kostiju te debljine kranija.

*Patološke promjene:* blagi aktivni periostitis prisutan je na unutrašnjoj strani ramusa donje čeljusti, s vanjske strane inferiorno od alveolarnog područja donje čeljusti (prisutna je i alveolarna resorpcija) te na vanjskoj strani gornje čeljusti (prisutna je alveolarna resorpcija). Blagi zarasli periostitis uočen je na distalnoj polovici medijalne strane obje goljениčne kosti te na srednjoj trećini lijeve lisne kosti. Na lateralnom kondilu desne bedrene kosti prisutan je litički defekt veličine 12×5 mm, koji se očituje po zaobljenim rubovima i poroznom dnu; moguće da se radi o osteochondritis dissecansu.

*Asocirani materijalni ostaci ili životinjske kosti:* nisu prisutne u ušćuvanom uzorku.

**294**

**Dugopolje – Vučipolje – Crkovine**

**Grob 144**

**osoba B**

*Tafonomija:* kosti su vrlo dobro ušćuvane, svjetlo smeđe boje sa naglašenim postmortalnim oštećenjima korteksa i izrazito su gracilne. Analizirani su: čeona kost, obje tjemene kosti, obje sljepoočne kosti, gornja čeljust, desna lopatica, lijeva ključna kost, obje zdjelične kosti, lijeva petna kost, obje nadlaktične kosti, obje lakatne kosti, lijeva palčana kost, obje bedrene kosti, desna goljениčna kost i obje lisne kosti.

*Spol:* radi se o kosturu djeteta.

**Starost u trenutku smrti:** doživljena starost u trenutku smrti procijenjena je na 3,5 do 4,5 godina. Starost je određena na temelju kronologije nicanja trajnih zuba, duljine dijafiza dugih kostiju te debljine kranija.

**Patološke promjene:** prisutna je blaga zarašla cribra orbitalia. Uočen je blagi zarašli periostitis na medijalnoj strani čitave dijafize desne goljenične kosti, desne lisne kosti i desne petne kosti.

**Asocirani materijalni ostaci ili životinjske kosti:** nisu prisutne u uščuvanom uzorku.

**295**

**Dugopolje – Vučipolje – Crkovine**

**Grob 144**

**osoba C**

**Tafonomija:** kosti su vrlo dobro uščuvane, svjetlo smeđe boje i izrazito su gracilne. Analizirani su: čeona kost, obje tjemene kosti, zatiljna kost, obje sljepoočne kosti, lijeva jagodična kost, gornja i donja čeljust, obje lopatice, obje ključne kosti, obje zdjelične kosti, obje nadlaktične kosti, obje lakatne kosti, desna palčana kost, obje bedrene kosti, desna goljenična kost i obje lisne kosti.

**Spol:** radi se o kosturu djeteta.

**Starost u trenutku smrti:** doživljena starost u trenutku smrti procijenjena je na 2,5 do 3,5 godina. Starost je određena na temelju kronologije nicanja trajnih zuba, duljine dijafiza dugih kostiju te debljine kranija.

**Patološke promjene:** prisutna je blaga zarašla cribra orbitalia. Uočen je blagi aktivni periostitis na obje sljepoočne kosti, na anteriornoj strani distalne trećine desne bedrene kosti, na medijalnoj strani distalne polovice dijafize obje goljenične kosti i desne lisne kosti.

**Asocirani materijalni ostaci ili životinjske kosti:** nisu prisutne u uščuvanom uzorku.

296

Dugopolje – Vučipolje – Crkovine

Grob 144

osoba D

*Tafonomija:* kosti su loše ušćuvane, svjetlo smeđe boje s naglašenim postmortalnim oštećenjima korteksa i izrazito su gracilne. Analizirani su: čeona kost, obje tjemene kosti, zatiljna kost, obje sljepoočne kosti, gornja čeljust, lijeva zdjelična kost, obje nadlaktične kosti, desna lakatna kost, obje palčane kosti, obje bedrene kosti, obje goljениčne kost i desna lisna kost.

*Spol:* radi se o kosturu djeteta.

*Starost u trenutku smrti:* doživljena starost u trenutku smrti procijenjena je na 6,5 do 7,5 godina. Starost je određena na temelju kronologije nicanja trajnih zuba, duljine dijafiza dugih kostiju te debljine kranija.

*Patološke promjene:* nisu prisutne u ušćuvanom uzorku.

*Asocirani materijalni ostaci ili životinjske kosti:* nisu prisutne u ušćuvanom uzorku.

297

Dugopolje – Vučipolje – Crkovine

Grob 144

osoba E

*Tafonomija:* kosti su loše ušćuvane, svjetlo smeđe boje s naglašenim postmortalnim oštećenjima korteksa i izrazito su gracilne. Analizirani su: gornja i donja čeljust, desna ključna kost, obje nadlaktične kosti, lijeva lakatna kost, obje bedrene kosti, desna goljениčna kost i obje lisne kosti.

*Spol:* radi se o kosturu djeteta.

**Starost u trenutku smrti:** doživljena starost u trenutku smrti procijenjena je na 3,5 do 4,5 godina. Starost je određena na temelju kronologije nicanja trajnih zuba, duljine dijafiza dugih kostiju te debljine kranija.

**Patološke promjene:** prisutan je blagi zarašli periostitis na medijalnoj strani dijafize desne goljениčne kosti.

**Asocirani materijalni ostaci ili životinjske kosti:** nisu prisutne u ušćuvanom uzorku.

**298**

**Dugopolje – Vućipolje – Crkovine**

**Grob 144**

**osoba F**

**Tafonomija:** kosti su vrlo loše ušćuvane, svjetlo smeđe boje s naglašenim postmortalnim oštećenjima korteksa i izrazito su gracilne. Analizirani su: obje lopatice, obje zdjelіčne kosti, lijeva nadlaktična kost, lijeva palčana kost i desna bedrena kost.

**Spol:** radi se o kosturu djeteta.

**Starost u trenutku smrti:** doživljena starost u trenutku smrti procijenjena je na 1,5 do 2,5 godina. Starost je određena na temelju duljine dijafiza dugih kostiju.

**Patološke promjene:** nisu prisutne u ušćuvanom uzorku.

**Asocirani materijalni ostaci ili životinjske kosti:** nisu prisutni u ušćuvanom uzorku.

**299**

**Dugopolje – Vućipolje – Crkovine**

**Grob 144**

**osoba G**

**Tafonomija:** kosti su vrlo loše ušćuvane, svjetlo smeđe boje s naglašenim postmortalnim oštećenjima korteksa i izrazito su gracilne. Analizirani su: lijeva nadlaktična kost, lijeva bedrena kost i obje goljениčne kosti.

**Spol:** radi se o kosturu djeteta.

**Starost u trenutku smrti:** doživljena starost u trenutku smrti procijenjena je na 2,5 do 3,5 godina. Starost je određena na temelju duljine dijafiza dugih kostiju.

**Patološke promjene:** prisutan je blagi aktivni periostitis na posteriornoj strani distalne polovice desne goljениčne kosti. Na tuberositas tibiae obje goljениčne kosti nalaze se izraženi defekti s vrlo poroznim dnom; moguće da se radi o *Osgood-Schlatter* bolesti.

**Asocirani materijalni ostaci ili životinjske kosti:** nisu prisutne u ušćuvanom uzorku.

**300**

**Dugopolje – Vučipolje – Crkovine**

**Grob 145**

**osoba A**

**Tafonomija:** kosti su dobro ušćuvane, svjetlo smeđe boje i izrazito su gracilne. Analizirani su: čeona kost, obje tjemene kosti, zatiljna kost, obje sljepoočne kosti, obje jagodične kosti, gornja i donja čeljust, obje lopatice, obje zdjelične kosti, lijeva skočna kost, obje nadlaktične kosti, obje lakatne kosti, obje palčane kosti, obje bedrene kosti, obje goljениčne kosti, obje lisne kosti, 2 vratna i 1 grudni kralježak te 4 rebra na svakoj strani.

**Spol:** radi se o kosturu djeteta.

**Starost u trenutku smrti:** doživljena starost u trenutku smrti procijenjena je na 3,5 do 4,5 godina. Starost je određena na temelju kronologije nicanja i razvoja mliječnih i trajnih zuba.

**Patološke promjene:** blaga zarasla cribra orbitalia prisutna je u orbitama. Blagi aktivni periostitis prisutan je na lijevoj distalnoj nadlaktičnoj kosti, lijevoj proksimalnoj lakatnoj kosti te na srednjoj trećini dijafize obje goljenične kosti.

**Asocirani materijalni ostaci ili životinjske kosti:** nisu prisutne u ušćivanom uzorku.

**301**

**Dugopolje – Vučipolje – Crkovine**

**Grob 145**

**osoba B**

**Tafonomija:** kosti su loše ušćuvane, svjetlo smeđe boje i izrazito su gracilne. Analizirani su: čeona kost, obje tjemene kosti, zatiljna kost, obje sljepoočne kosti, gornja i donja čeljust, desna lopatica, obje ključne kosti, lijeva zdjelična kost, obje nadlaktične kosti, desna palčana kost, lijeva bedrena kost, desna goljenična kost i 1 grudni kralježak.

**Spol:** radi se o kosturu djeteta.

**Starost u trenutku smrti:** doživljena starost u trenutku smrti procijenjena je na 0 do 0,5 godine. Starost je određena na temelju duljine dijafiza dugih kostiju i debljine kosti lubanje.

**Patološke promjene:** blagi aktivni periostitis prisutan je na cijeloj dijafizi lijeve bedrene kosti.

**Asocirani materijalni ostaci ili životinjske kosti:** nisu prisutne u ušćivanom uzorku.

**302**

**Dugopolje – Vučipolje – Crkovine**

**Grob 145**

**osoba C**

**Tafonomija:** kosti su vrlo dobro ušćuvane, svjetlo smeđe boje i izrazito su gracilne. Analizirani su: čeona kost, obje tjemene kosti, zatiljna kost, obje sljepoočne kosti, gornja i



donja čeljust, desna lopatica, lijeva ključna kost, obje zdjelične kosti, obje nadlaktične kosti, obje lakatne kosti, desna palčana kost, obje bedrene kosti, obje goljениčne kosti, obje lisne kosti, 1 vratni kralježak te 3 lijeva i 4 desna rebra.

**Spol:** radi se o kosturu djeteta.

**Starost u trenutku smrti:** doživljena starost u trenutku smrti procijenjena je na 3 do 4 godine. Starost je određena na temelju kronologije nicanja i razvoja mliječnih i trajnih zuba.

**Patološke promjene:** blaga zarasla cribra orbitalia prisutna je u orbitama. Metopični šav prisutan je na čeonj kosti.

**Asocirani materijalni ostaci ili životinjske kosti:** nisu prisutne u ušćivanom uzorku.

**303**

**Dugopolje – Vučipolje – Crkovine**

**Grob 146**

**osoba A**

**Tafonomija:** kosti su dobro ušćuvane, svjetlo žute boje i izrazito su gracilne. Analizirani su: čeona kost, obje tjemene kosti, zatiljna kost, obje sljepoočne kosti, gornja i donja čeljust, lijeva lopatica, obje ključne kosti, obje zdjelične kosti, križna kost, lijevi iver, obje nadlaktične kosti, lijeva lakatna kost, obje palčane kosti, obje bedrene kosti, obje goljениčne kosti i obje lisne kosti.

**Spol:** radi se o kosturu djeteta.

**Starost u trenutku smrti:** doživljena starost u trenutku smrti procijenjena je na 11 do 12 godina. Starost je određena na temelju kronologije nicanja i razvoja trajnih zuba.

**Patološke promjene:** blaga zarasla cribra orbitalia prisutna je u orbitama. Blaga zarasla ektokranijalna poroznost prisutna je na tjemanim i zatiljnoj kosti. Blagi zarasli periostitis prisutan je na srednjoj trećini dijafize obje goljениčne kosti.

*Asocirani materijalni ostaci ili životinjske kosti:* nisu prisutne u ušćivanom uzorku.

**304**

**Dugopolje – Vučipolje – Crkovine**

**Grob 146**

**osoba B**

*Tafonomija:* kosti su vrlo dobro ušćuvane, svjetle boje, gracilne su s rijetkom trabekularnom kosti. Analizirani su: čeona kost, obje tjemene kosti, zatiljna kost, obje sljepoočne kosti, obje jagodične kosti, gornja i donja čeljust, prsna kost, obje lopatice, lijeva ključna kost, lijeva zdjelična kost, obje nadlaktične kosti, obje palčane kosti, obje lakatne kosti, obje bedrene kosti, obje goljениčne kosti i desna lisna kost.

*Spol:* ženski, na temelju: 1) morfologije zdjelične kosti koja pokazuje izrazito široki gornji veliki sjedni urez (incisura ischiadica major), i 2) morfologije donje čeljusti koja ima malu, špicastu bradu sa slabo izraženim tuberculum mentale i velikim kutom donje čeljusti.

*Starost u trenutku smrti:* doživljena starost u trenutku smrti procijenjena je na 40 do 45 godina. Morfologija aurikularne ploštine na stražnjem dijelu lučnog grebena zdjelične kosti odgovara petom stupnju po klasifikaciji Lovejoya i sur. (1985), što odgovara starosti od 40 do 45 godina.

*Patološke promjene:* benigni kortikalni defekt prisutan je na desnoj ključnoj kosti. Blagi degenerativni osteoartritis (osteofiti) prisutan je na desnoj distalnoj nadlaktičnoj kosti i desnoj proksimalnoj lakatnoj kosti dok je umjereni degenerativni osteoartritis (osteofiti + porozitet) prisutan na lijevoj distalnoj nadlaktičnoj kosti.

*Asocirani materijalni ostaci ili životinjske kosti:* nisu prisutne u ušćivanom uzorku.

**305**

**Dugopolje – Vučipolje – Crkovine**

## **Grob 147**

### **osoba A (in situ, gornji ukop)**

**Tafonomija:** kosti su vrlo dobro ušćuvane, svjetlo žute boje i izrazito su gracilne. Analizirani su: čeona kost, obje tjemene kosti, zatiljna kost, obje sljepoočne kosti, obje jagodične kosti, gornja i donja čeljust, prsna kost, obje lopatice, desna ključna kost, obje zdjelične kosti, križna kost, obje nadlaktične kosti, obje lakatne kosti, obje palčane kosti, obje bedrene kosti, obje goljениčne kosti i obje lisne kosti.

**Spol:** radi se o kosturu djeteta.

**Starost u trenutku smrti:** doživljena starost u trenutku smrti procijenjena je na 5,5 do 6,5 godina. Starost je određena na temelju kronologije nicanja i razvoja mliječnih i trajnih zuba.

**Patološke promjene:** blaga zarašla ektokranijalna poroznost prisutna je na tjemnim i zatiljnoj kosti. Blagi zarašli periostitis prisutane je na srednjoj trećini dijafiza tibija.

**Asocirani materijalni ostaci ili životinjske kosti:** nisu prisutne u ušćuvanom uzorku.

## **306**

### **Dugopolje – Vučipolje – Crkovine**

## **Grob 147**

### **osoba B (in situ, donji ukop)**

**Tafonomija:** kosti su vrlo dobro ušćuvane, svjetlo žute boje i izrazito su gracilne. Analizirani su: čeona kost, obje tjemene kosti, zatiljna kost, obje sljepoočne kosti, obje jagodične kosti, gornja i donja čeljust, obje lopatice, obje ključne kosti, obje zdjelične kosti, križna kost, desna skočna kost, obje nadlaktične kosti, obje lakatne kosti, obje palčane kosti, obje bedrene kosti, obje goljениčne kosti i obje lisne kosti.

**Spol:** radi se o kosturu djeteta.

**Starost u trenutku smrti:** doživljena starost u trenutku smrti procijenjena je na 11 do 12 godina. Starost je određena na temelju kronologije nicanja i razvoja trajnih zuba.

**Patološke promjene:** jako izražena romboidna fossa prisutna je na desnoj ključnoj kosti. Blagi aktivni periostitis prisutan je na srednjoj trećini dijafize obje goljениčne i obje lisne kosti.

**Asocirani materijalni ostaci ili životinjske kosti:** nisu prisutne u ušćivanom uzorku.

**307**

**Dugopolje – Vučipolje – Crkovine**

**Grob 147**

**osoba C**

**Tafonomija:** kosti su vrlo dobro ušćuvane, svjetle boje, gracilne su s rijetkom trabekularnom kosti. Analizirani su: čeona kost, obje tjemene kosti, zatiljna kost, obje sljepoočne kosti, obje jagodične kosti, gornja i donja čeljust, obje zdjelične kosti, križna kost, lijevi iver, desna skočna kost, obje nadlaktične kosti, desna lakatna kost, obje palčane kosti, obje bedrene kosti, obje goljениčne kosti i obje lisne kosti.

**Spol:** ženski, na temelju: 1) morfologije zdjelične kosti koja pokazuje izrazito široki gornji veliki sjedni urez (incisura ischiadica major), i 2) morfologije donje čeljusti koja ima malu, špicastu bradu sa slabo izraženim tuberculum mentale i velikim kutom donje čeljusti.

**Starost u trenutku smrti:** doživljena starost u trenutku smrti procijenjena je na 40 do 45 godina. Morfologija aurikularne ploštine na stražnjem dijelu lučnog grebena zdjelične kosti odgovara petom stupnju po klasifikaciji Lovejoya i sur. (1985), što odgovara starosti od 40 do 45 godina.

**Patološke promjene:** blagi degenerativni osteoarthritis (osteofiti) prisutan je na acetabulumima zdjelica, na lijevoj proksimalnoj bedrenej kosti i distalnoj bedrenoj kosti. Benigni kortikalni defekt prisutan je na desnoj ključnoj kosti.

*Asocirani materijalni ostaci ili životinjske kosti:* nisu prisutni u ušćivanom uzorku.

**308**

**Dugopolje – Vučipolje – Crkovine**

**Grob 147**

**osoba D**

*Tafonomija:* kosti su vrlo dobro ušćivane, svjetle boje, robusne su s relativno gustom trabekularnom kosti. Analizirani su: čeona kost, obje tjemene kosti, zatiljna kost, obje sljepoočne kosti, obje jagodične kosti, gornja i donja čeljust, prsna kost, desna lopatica, obje ključne kosti, obje zdjelične kosti, križna kostobje nadlaktične kosti, obje lakatne kosti, obje palčane kosti, obje bedrene kosti, obje goljениčne kosti i desna lisna kost.

*Spol:* muški, na temelju: 1) morfologije zdjelične kosti koja pokazuje izrazito uski gornji veliki sjedni urez, usko tijelo preponske kosti, široku zglobnu čašicu (acetabulum) i okomito orijentiranu bočnu kost, 2) morfologije lubanje koja pokazuje zakošeno čelo, hrapavo i jako razvijeno zatiljno područje i velike mastoideuse, i 3) morfologije donje čeljusti koja ima veliku, široku bradu s jako izraženim tuberculum mentale, širokim granama i gotovo okomitim kutom donje čeljusti.

*Starost u trenutku smrti:* doživljena starost u trenutku smrti procijenjena je na 35 do 40 godina. Morfologija aurikularne ploštine na stražnjem dijelu lučnog grebena zdjelične kosti odgovara četvrtom stupnju po klasifikaciji Lovejoya i sur. (1985), što odgovara starosti od 35 do 40 godina.

**Patološke promjene:** blagi degenerativni osteoartritis (osteofiti) prisutan je na desnoj lopatici i obje distalne bedrene kosti. Blaga zarasla ektokranijalna poroznost prisutna je na tjemenim i zatiljnoj kosti.

**Asocirani materijalni ostaci ili životinjske kosti:** nisu prisutni u ušćivanom uzorku.

**309**

**Dugopolje – Vučipolje – Crkovine**

**Grob 147**

**osoba E**

**Tafonomija:** kosti su vrlo dobro ušćuvane, svijetlo smeđe boje, robusne s vrlo rijetkom trabekularnom kosti i dobro razvijenim korteksom. Analizirani su: čeona kost, obje tjemene kosti, zatiljna kost, obje sljepoočne kosti, desna jagodična kost, gornja i donja čeljust, desna lopatica, desna ključna kost, križna kost, desni iver, obje nadlaktične kosti, obje lakatne kosti, obje palčane kosti, obje bedrene kosti, obje goljениčne kosti i obje lisne kosti.

**Spol:** muški, na temelju: 1) morfologije lubanje koja pokazuje zakošeno čelo, hrapavo i jako razvijeno zatiljno područje i velike mastoideuse, 2) morfologije donje čeljusti koja ima veliku, široku bradu s jako izraženim tuberculum mentale, širokim granama i gotovo okomitim kutom donje čeljusti, i 3) opće robusnosti kostiju.

**Starost u trenutku smrti:** doživljena starost u trenutku smrti procijenjena je na 40 do 45 godina na temelju prisustva degenerativnog osteoartrisa na zglobnim ploštinama, stupnja abrazije zubnih ploština zuba i obliteracije kranijalnih šavova.

**Patološke promjene:** blagi degenerativni osteoartritis (osteofiti) prisutan je na lijevoj proksimalnoj lakatnoj kosti i lijevoj proksimalnoj palčanoj kosti, obje distalne palčane kosti, lijevoj distalnoj lakatnoj kosti i lijevoj proksimalnoj goljениčnoj kosti. Umjereni degenerativni osteoartritis (osteofiti) prisutan je na desnoj lopatici dok je jaki degenerativni osteoartritis (osteofiti + eburnacija) prisutan na desnoj distalnoj bedrenej kosti i proksimalnoj goljениčnoj kosti. Blaga zarasla ektokranijalna poroznost prisutna je na tjemenim kostima. Stara dobro

zarasla fraktura prisutna je na srednjoj trećini dijafize lijeve lakatne kosti. Očituje se po malom izremodeliranom kalusu bez znakova upalnog procesa.

*Asocirani materijalni ostaci ili životinjske kosti:* nisu prisutne u ušćivanom uzorku.

**310**

**Dugopolje – Vučipolje – Crkovine**

**Grob 148**

*Tafonomija:* kosti su vrlo dobro ušćuvane, svjetlo žute boje i vrlo su gracilne. Analizirani su: čeonna kost, obje tjemene kosti, zatiljna kost, obje sljepoočne kosti, lijeva jagodična kost, gornja i donja čeljust, prsna kost, obje lopatice, obje ključne kosti, obje zdjelične kosti, križna kost, oba ivera, obje skočne kosti, obje petne kosti, obje nadlaktične kosti, obje lakatne kosti, obje palčane kosti, obje bedrene kosti, obje goljениčne kosti, obje lisne kosti, 5 vratnih, 10 grudnih i svi slabinski kralješci te 9 lijevih i sva desna rebra.

*Spol:* radi se o kosturu djeteta.

*Starost u trenutku smrti:* doživljena starost u trenutku smrti procijenjena je na 12 do 14 godina na temelju kronologije nicanja i razvoja trajnih zubi i srastanja epifiza i dijafiza dugih kostiju.

*Patološke promjene:* umjerena zarasla cribra orbitalia prisutna je u orbitama. Umjereni zarasli periostitis prisutan je na srednjoj trećini dijafize obje goljениčne kosti.

*Asocirani materijalni ostaci ili životinjske kosti:* nisu prisutne u ušćivanom uzorku.

**311**

**Dugopolje – Vučipolje – Crkovine**

**Grob 149**

**Tafonomija:** kosti su vrlo dobro ušćuvane, svjetle boje i izrazito su gracilne. Analizirani su: čeona kost, obje tjemene kosti, zatiljna kost, obje sljepoočne kosti, obje jagodične kosti, gornja i donja čeljust, obje zdjelične kosti, križna kost, obje skočne kosti, obje petne kosti, obje nadlaktične kosti, obje lakatne kosti, obje palčane kosti, obje bedrene kosti, obje goljениčne kosti, obje lisne kosti, svi vratni i 1 grudni kralježak te 3 lijevih i 8 desnih rebara.

**Spol:** radi se o kosturu djeteta.

**Starost u trenutku smrti:** doživljena starost u trenutku smrti procijenjena je na 4,5 do 5,5 godina. Starost je određena na temelju kronologije nicanja i razvoja mliječnih i trajnih zuba.

**Patološke promjene:** nisu prisutne u ušćuvanom uzorku.

**Asocirani materijalni ostaci ili životinjske kosti:** nisu prisutne u ušćuvanom uzorku.

312

**Dugopolje – Vučipolje – Crkovine**

**Grob 150**

**osoba A**

**Tafonomija:** kosti su dobro ušćuvane, svjetlo smeđe boje i izrazito su gracilne. Analizirani su: čeona kost, desna tjemena kost, zatiljna kost, desna sljepoočna kost, desna jagodična kost, gornja i donja čeljust, desna lopatica, desna zdjelična kost, križna kost, obje nadlaktične kosti, obje lakatne kosti, obje palčane kosti, obje bedrene kosti, obje goljениčne kosti i obje lisne kosti.

**Spol:** radi se o kosturu djeteta.

**Starost u trenutku smrti:** doživljena starost u trenutku smrti procijenjena je na 10 do 11 godina. Starost je određena na temelju kronologije nicanja i razvoja trajnih zuba.

**Patološke promjene:** nisu prisutne u ušćuvanom uzorku.



*Asocirani materijalni ostaci ili životinjske kosti:* nisu prisutne u ušćivanom uzorku.

313

**Dugopolje – Vučipolje – Crkovine**

**Grob 150**

**osoba B**

*Tafonomija:* kosti su dobro ušćuvane, svjetle boje, robusne su s gustom trabekularnom kosti. Analizirani su: čeona kost, obje tjemene kosti, zatiljna kost, obje sljepoočne kosti, obje jagodične kosti, gornja i donja čeljust, prsna kost, desna lopatica, obje ključne kosti, lijeva zdjelična kost, križna kost, obje nadlaktične kosti, lijeva palčana kost, obje lakatne kosti, obje bedrene kosti, obje goljениčne kosti, obje lisne kosti i jedan slabinski kralježak.

*Spol:* muški, na temelju: 1) morfologije zdjelične kosti koja pokazuje izrazito uski gornji veliki sjedni urez, usko tijelo preponske kosti, široku zglobnu čašicu (acetabulum) i okomito orijentiranu bočnu kost, 2) morfologije lubanje koja pokazuje zakošeno čelo, hrapavo i jako razvijeno zatiljno područje i velike mastoideuse, i 3) morfologije donje čeljusti koja ima veliku, široku bradu s jako izraženim tuberculum mentale, širokim granama i gotovo okomitim kutom donje čeljusti.

*Starost u trenutku smrti:* doživljena starost u trenutku smrti procijenjena je na 35 do 40 godina. Morfologija aurikularne ploštine na stražnjem dijelu lučnog grebena zdjelične kosti odgovara četvrtoj stupnju po klasifikaciji Lovejoya i sur. (1985), što odgovara starosti od 35 do 40 godina.

*Patološke promjene:* uočena je stara loše zarasla fraktura distalnog djela lijeve palčane kosti. Fraktura se očituje po dvije linije frakture koje dijele zglobnu ploštinu na dva djela; lateralna strana je zadebljana i prisutan je blagi degenerativni osteoartritis (osteofiti). Blagi degenerativni osteoartritis (osteofiti) prisutan je na lijevom acetabulumu, križnoj kosti, na distalnoj desnoj bedrenoj kosti, obje proksimalne goljениčne kosti te distalnoj lijevoj goljениčnoj kosti. Uočena je blaga zarasla ektokranijalna poroznost na čeonoj i obje temporalne kosti. Schmorlov defekt je prisutan na 1. slabinskom kralješku.

*Asocirani materijalni ostaci ili životinjske kosti:* nisu prisutne u ušćivanom uzorku.

**314**

**Dugopolje – Vučipolje – Crkovine**

**Grob 151**

**osoba A**

*Tafonomija:* kosti su dobro ušćivane, svjetle boje, gracilne su s gustom trabekularnom kosti. Analizirani su: čeona kost, obje tjemene kosti, zatiljna kost, obje sljepoočne kosti, obje jagodične kosti, gornja i donja čeljust, prsna kost, obje lopatice, obje ključne kosti, obje zdjelične kosti, križna kost, lijevi iver, obje nadlaktične kosti, obje palčane kosti, obje lakatne kosti, obje bedrene kosti, obje goljениčne kosti i obje lisne kosti.

*Spol:* ženski, na temelju: 1) morfologije zdjelične kosti koja pokazuje izrazito široki gornji veliki sjedni urez (incisura ischiadica major), i 2) morfologije donje čeljusti koja ima malu, špicastu bradu sa slabo izraženim tuberculum mentale i velikim kutom donje čeljusti.

*Starost u trenutku smrti:* doživljena starost u trenutku smrti procijenjena je na 35 do 40 godina. Morfologija aurikularne ploštine na stražnjem dijelu lučnog grebena zdjelične kosti odgovara četvrtom stupnju po klasifikaciji Lovejoya i sur. (1985), što odgovara starosti od 35 do 40 godina.

*Patološke promjene:* blagi degenerativni osteoartritis (osteofiti) prisutan je na lijevoj glenoidnoj fossi, križnoj kosti, distalnoj desnoj palčanoj kosti, glavi lijeve bedrene kosti, obje distalne bedrene kosti, lijevoj proksimalnoj goljениčnoj kosti te lijevom iveru.

*Asocirani materijalni ostaci ili životinjske kosti:* nisu prisutne u ušćivanom uzorku.

**315**

**Dugopolje – Vučipolje – Crkovine**

**Grob 151**

**osoba B**

**Tafonomija:** kosti su vrlo loše ušćuvane, svjetlo smeđe boje i izrazito su gracilne. Analizirani su: gornja i donja čeljust, lijeva ključna kost, desna zdjelična kost, lijeva nadlaktična kost, lijeva lakatna kost, desna palčana kost i lijeva lisna kost.

**Spol:** radi se o kosturu djeteta.

**Starost u trenutku smrti:** doživljena starost u trenutku smrti procijenjena je na 4 do 5 godina. Starost je određena na temelju kronologije nicanja i razvoja trajnih zuba.

**Patološke promjene:** nisu prisutne u ušćuvanom uzorku.

**Asocirani materijalni ostaci ili životinjske kosti:** nisu prisutne u ušćuvanom uzorku.

316

**Dugopolje – Vučipolje – Crkovine**

**Grob 152**

**osoba A**

**Tafonomija:** kosti su vrlo dobro ušćuvane, svjetle boje, robusne su s gustom trabekularnom kosti. Analizirani su: čeona kost, obje tjemene kosti, zatiljna kost, obje sljepoočne kosti, obje jagodične kosti, gornja i donja čeljust, prsna kost, obje lopatice, obje ključne kosti, obje zdjelične kosti, križna kost, oba ivera, obje nadlaktične kosti, obje palčane kosti, obje lakatne kosti, obje bedrene kosti, obje goljениčne kosti i obje lisne kosti.

**Spol:** muški, na temelju: 1) morfologije zdjelične kosti koja pokazuje izrazito uski gornji veliki sjedni urez, usko tijelo preponske kosti, široku zglobnu čašicu (acetabulum) i okomito orijentiranu bočnu kost, 2) morfologije lubanje koja pokazuje zakošeno čelo, hrapavo i jako razvijeno zatiljno područje i velike mastoideuse, i 3) morfologije donje čeljusti koja ima veliku, široku bradu s jako izraženim tuberculum mentale, širokim granama i gotovo okomitim kutom donje čeljusti.

**Starost u trenutku smrti:** doživljena starost u trenutku smrti procijenjena je na 30 do 35 godina. Morfologija aurikularne ploštine na stražnjem dijelu lučnog grebena zdjelične kosti odgovara trećem stupnju po klasifikaciji Lovejoya i sur. (1985), što odgovara starosti od 30 do 35 godina.

**Patološke promjene:** prisutna je blaga zarasla cribra orbitalia. Uočena je blaga zarasla ektokranijalna poroznost na obje temporalne kosti.

**Asocirani materijalni ostaci ili životinjske kosti:** nisu prisutne u ušćivanom uzorku.

**317**

**Dugopolje – Vučipolje – Crkovine**

**Grob 152**

**osoba B**

**Tafonomija:** kosti su vrlo dobro ušćuvane, svjetle boje, robusne su sa gustom trabekularnom kosti. Analizirani su: čeona kost, obje tjemene kosti, zatiljna kost, obje sljepoočne kosti, obje jagodične kosti, gornja i donja čeljust, prsna kost, obje lopatice, obje ključne kosti, obje zdjelične kosti, križna kost, oba ivera, obje nadlaktične kosti, obje palčane kosti, obje lakatne kosti, obje bedrene kosti, obje goljениčne kosti i obje lisne kosti.

**Spol:** muški, na temelju: 1) morfologije zdjelične kosti koja pokazuje izrazito uski gornji veliki sjedni urez, usko tijelo preponske kosti, široku zglobnu čašicu (acetabulum) i okomito orijentiranu bočnu kost, 2) morfologije lubanje koja pokazuje zakošeno čelo, hrapavo i jako razvijeno zatiljno područje i velike mastoideuse, i 3) morfologije donje čeljusti koja ima veliku, široku bradu s jako izraženim tuberculum mentale, širokim granama i gotovo okomitim kutom donje čeljusti.

**Starost u trenutku smrti:** doživljena starost u trenutku smrti procijenjena je na 35 do 40 godina. Morfologija aurikularne ploštine na stražnjem dijelu lučnog grebena zdjelične kosti odgovara četvrtom stupnju po klasifikaciji Lovejoya i sur. (1985), što odgovara starosti od 35 do 40 godina.

**Patološke promjene:** uočena je stara loše zarasla fraktura nalazi se na srednjoj trećini desne nadlaktične kosti. Fraktura se očituje po masivnom kalusu veličine cca 85×41 mm, zaraslom ostemyelitisu, novim koštanim tvorevinama te medijalnim pomakom kosti distalne polovice nadlaktične kosti. Blagi degenerativni osteoartritis (osteofiti) prisutan je na desnom ramenu, obje distalne nadlaktične kosti, lijevoj proksimalnoj lakatnoj kosti, obje distalne palčane kosti, oba koljena (sve tri kosti). Uočena je mala koštana egzostoza veličine 26×6 mm na srednjoj trećini lijeve goljениčne kosti.

**Asocirani materijalni ostaci ili životinjske kosti:** nisu prisutne u ušćuvanom uzorku.

**318**

**Dugopolje – Vučipolje – Crkovine**

**Grob 153**

**osoba A (in situ)**

**Tafonomija:** kosti su vrlo dobro ušćuvane, svjetlo smeđe boje i izrazito su gracilne. Analizirani su: čeona kost, obje tjemene kosti, zatiljna kost, obje sljepoočne kosti, donja čeljust, obje lopatice, obje ključne kosti, obje zdjelične kosti, križna kost, desna skočna kost, desna petna kost, obje nadlaktične kosti, obje palčane kosti, obje lakatne kosti, obje bedrene kosti, obje goljениčne kosti i obje lisne kosti.

**Spol:** radi se o kosturu djeteta.

**Starost u trenutku smrti:** doživljena starost u trenutku smrti procijenjena je na 9 do 10 godina. Starost je određena na temelju kronologije nicanja i razvoja trajnih zuba.

**Patološke promjene:** nisu prisutne u ušćuvanom uzorku.

**Asocirani materijalni ostaci ili životinjske kosti:** u uzorku je prisutna desna palčana kost odrasle osobe.

**319**

**Dugopolje – Vučipolje – Crkovine**

**Grob 153**

**osoba B**

**Tafonomija:** kosti su dobro ušćuvane, svjetlo smeđe boje i izrazito su gracilne. Analizirani su: čeona kost, obje tjemene kosti, zatiljna kost, obje sljepoočne kosti, lijeva jagodična kost, gornja čeljust, obje lopatice, lijeva zdjelična kost, lijeva nadlaktična kost, desna lakatna kost, obje bedrene kosti i obje goljениčne kosti.

**Spol:** radi se o kosturu djeteta.

**Starost u trenutku smrti:** doživljena starost u trenutku smrti procijenjena je na 5,5 do 6,5 godina. Starost je određena na temelju kronologije nicanja i razvoja trajnih zuba.

**Patološke promjene:** nisu prisutne u ušćuvanom uzorku.

**Asocirani materijalni ostaci ili životinjske kosti:** nisu prisutni u ušćuvanom uzorku.

**320**

**Dugopolje – Vučipolje – Crkovine**

**Grob 153**

**osoba C**

**Tafonomija:** kosti su vrlo dobro ušćuvane, svjetlo smeđe boje i izrazito su gracilne. Analizirani su: čeona kost, obje tjemene kosti, zatiljna kost, obje sljepoočne kosti, obje jagodične kosti, gornja i donja čeljust, desna lopatica, lijeva zdjelična kost, obje nadlaktične kosti, obje lakatne kosti, obje bedrene kosti, obje goljениčne kosti i desna lisna kost.

**Spol:** radi se o kosturu djeteta.

**Starost u trenutku smrti:** doživljena starost u trenutku smrti procijenjena je na 3,5 do 4,5 godina. Starost je određena na temelju kronologije nicanja i razvoja trajnih zuba.

**Patološke promjene:** prisutna je blaga zarasla cribra orbitalia.

**Asocirani materijalni ostaci ili životinjske kosti:** nisu prisutni u ušćivanom uzorku.

**321**

**Dugopolje – Vučipolje – Crkovine**

**Grob 154**

**osoba A (in situ)**

**Tafonomija:** kosti su vrlo dobro ušćuvane, svjetlo žute boje, robusne su s rijetkom trabekularnom kosti. Analizirani su: čeona kost, obje tjemene kosti, zatiljna kost, obje sljepoočne kosti, donja čeljust, obje lopatice, obje ključne kosti, obje zdjelične kosti, lijevi iver, obje skočne kosti, obje petne kosti, obje nadlaktične kosti, obje lakatne kosti, obje palčane kosti, obje bedrene kosti, obje goljениčne kosti i obje lisne kosti.

**Spol:** muški, na temelju: 1) morfologije zdjelične kosti koja pokazuje izrazito uski gornji veliki sjedni urez, usko tijelo preponske kosti, široku zglobovu čašicu (acetabulum) i okomito orijentiranu bočnu kost, 2) morfologije lubanje koja pokazuje zakošeno čelo, hrapavo i jako razvijeno zatiljno područje i velike mastoideuse, i 3) morfologije donje čeljusti koja ima veliku, široku bradu s jako izraženim tuberculum mentale, širokim granama i gotovo okomitim kutom donje čeljusti.

**Starost u trenutku smrti:** doživljena starost u trenutku smrti procijenjena je na 50 do 55 godina. Morfologija aurikularne ploštine na stražnjem dijelu lučnog grebena zdjelične kosti odgovara sedmom stupnju po klasifikaciji Lovejoya i sur. (1985), što odgovara starosti od 50 do 55 godina.

**Patološke promjene:** uočena je umjerena zarasla cribra orbitalia. Na desnoj tjemennoj kosti, uz sagitalni šav te 67 mm posteriorno od koronalnog šava, zamijećena je stara dobro zarasla posjekotina (slika 23). Inicijalni rez je dug 45 mm. Prilikom vađenja instrumenta otkinut je fragment kosti veličine 29×20 mm koji se sa superiorne strane nije u potpunosti odvojio (slika 24). Nema tragova upalnog procesa. Na desnoj distalnoj palčanoj kosti uočena je stara loše zarasla *collesova* fraktura koja je rezultirala malim posteriornim pomakom kosti. Nema

nikakvih tragova upalnog procesa. Na lateralno posteriornom dijelu distalne zglobne ploštine lijeve goljenične kosti prisutna je stara loše zarasla fraktura. Fraktura se očituje po dvije paralelne linije frakture dužine 12 i 17 mm. Na samoj zglobnoj ploštini nema znakova upalnog procesa, no na distalnoj dijafizi, na lateralnoj i medijalnoj strani, prisutni su koštani trnovi; na lateralnoj strani veličine 65×22 mm, a na medijalnoj strani 27×12 mm. Blagi osteoartritis (osteofiti) prisutan je na lijevoj glenoidnoj fossi, obje distalne nadlaktične kosti, desnoj proksimalnoj lakatnoj kosti, desnoj distalnoj lakatnoj i palčanoj kosti, superiornoj površini križne kosti i desnom koljenu. Blagi osteoartritis (porozitet) prisutan je na obje medijalne ključne kosti. Blagi osteoartritis (osteofiti + porozitet) prisutan je na oba kuka. Umjereni osteoartritis (osteofiti) prisutan je na lijevom koljenu. Umjereni osteoartritis (osteofiti + porozitet) prisutan je na desnoj glenoidnoj fossi. Jaki osteoartritis (eburnacija) prisutan je na zglobnim plošinama za 5. slabinki kralježak križne kosti. Blagi aktivni periostitis primijećen je na srednjoj trećini medijalne strane obje goljenične kosti i desne lisne kosti.

***Asocirani materijalni ostaci ili životinjske kosti:*** nisu prisutni u ušćivanom uzorku.



Slika 23. Antemortalna posjekotina na desnoj tjemenoj kosti kod muškarca iz groba 154 (osoba A).





Slika 24. Antemortalna posjekotina na desnoj tjemenoj kosti - detalj.

322

**Dugopolje – Vučipolje – Crkovine**

**Grob 154**

**osoba B**

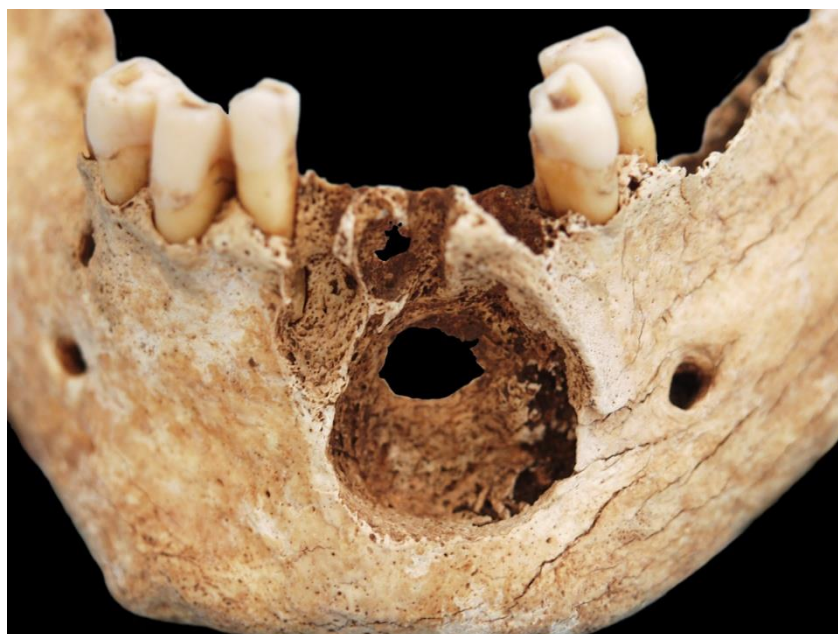**Tafonomija:** kosti su vrlo dobro ušćuvane, svjetlo žute boje, robusne su s rijetkom trabekularnom kosti. Analizirani su: čeona kost, obje tjemene kosti, zatiljna kost, obje sljepoočne kosti, donja čeljust, obje ključne kosti, prsna kost, desna zdjelična kost, križna kost, obje petne kosti, obje nadlaktične kosti, obje lakatne kosti, obje palčane kosti, obje bedrene kosti, obje goljениčne kosti i obje lisne kosti.

**Spol:** muški, na temelju: 1) morfologije zdjelične kosti koja pokazuje izrazito uski gornji veliki sjedni urez, usko tijelo preponske kosti, široku zglobnu čašicu (acetabulum) i okomito orijentiranu bočnu kost, 2) morfologije lubanje koja pokazuje zakošeno čelo, hrapavo i jako razvijeno zatiljno područje i velike mastoideuse, i 3) morfologije donje čeljusti koja ima veliku, široku bradu s jako izraženim tuberculum mentale, širokim granama i gotovo okomitim kutom donje čeljusti.

**Starost u trenutku smrti:** doživljena starost u trenutku smrti procijenjena je na 50 do 55 godina. Morfologija aurikularne ploštine na stražnjem dijelu lučnog grebena zdjelične kosti odgovara sedmom stupnju po klasifikaciji Lovejoya i sur. (1985), što odgovara starosti od 50 do 55 godina.

**Patološke promjene:** primijećen je masivan litički defekt na anteriornoj strani donje čeljusti. Defekt je veličine 21×22 mm, gotovo pravilno okruglog oblika. Dno defekta je porozno, rubovi izremodelirani. Oko defekta vidljivi su znakovi upalnog procesa; blagi aktivni periostitis (slika 25). Radi postmortalnih oštećenja ne može se sa sigurnošću reći da li je defekt probio na drugu stranu (prisutan je otvor), a najvjerojatnije jest jer su sa druge strane također vidljivi znakovi upalnog procesa (blagi aktivni periostitis). Defekt na unutarnoj strani je veličine 9×7 mm. Blagi degenerativni osteoartritis (osteofiti) prisutan je na superiornoj ploštini križne kosti, desnom acetabulumu, obje proksimalne bedrene kosti i oba koljena. Jaki degenerativni osteoartritis (eburnacija) prisutan je na lateralnom kraju desne ključne kosti i distalnoj desnoj lakatnoj kosti. Uočen je lateralni epikondilitis (*teniski lakat*) na desnoj nadlaktičnoj kosti. Prisutna je blaga zarasla ektokranijalna poroznost na čeonj i obje tjemene kosti.

**Asocirani materijalni ostaci ili životinjske kosti:** nisu prisutni u ušćivanom uzorku.



Slika 25. Defekt na anteriornoj strani donje čeljusti kod muškarca 50-55 godina iz groba 154 (osoba B).

**323**

**Dugopolje – Vučipolje – Crkovine**

**Grob 154**

**osoba C**

**Tafonomija:** kosti su srednje dobro ušćuvane, svjetle boje, gracilne su s gustom trabekularnom kosti. Analizirani su: čeona kost, desna tjemena kost, zatiljna kost, lijeva sljepoočna kost, gornja i donja čeljust, desna lopatica, obje zdjelične kosti, križna kost, desna petna kost, obje nadlaktične kosti, lijeva palčana kost, obje bedrene kosti, obje goljениčne kosti i obje lisne kosti.

**Spol:** ženski, na temelju: 1) morfologije zdjelične kosti koja pokazuje izrazito široki gornji veliki sjedni urez (incisura ischiadica major), i 2) morfologije donje čeljusti koja ima malu, špicastu bradu sa slabo izraženim tuberculum mentale i velikim kutom donje čeljusti.

**Starost u trenutku smrti:** doživljena starost u trenutku smrti procijenjena je na 30 do 35 godina. Morfologija aurikularne ploštine na stražnjem dijelu lučnog grebena zdjelične kosti odgovara trećem stupnju po klasifikaciji Lovejoya i sur. (1985), što odgovara starosti od 30 do 35 godina.

**Patološke promjene:** blagi degenerativni osteoartritis (osteofiti) prisutan je na desnom acetabulumu.

**Asocirani materijalni ostaci ili životinjske kosti:** nisu prisutne u ušćuvanom uzorku.

**324**

**Dugopolje – Vučipolje – Crkovine**

**Grob 154**

## **osoba D**

**Tafonomija:** kosti su vrlo loše ušćuvane, svjetle boje, gracilne su s rijetkom trabekularnom kosti. Analizirani su: obje tjemene kosti, zatiljna kost, obje jagodične kosti, obje sljepoočne kosti, gornja i donja čeljust, obje lopatice, lijeva zdjelična kost, obje nadlaktične kosti, desna palčana kost, obje bedrene kosti, obje goljениčne kosti i lijeva lisna kost.

**Spol:** ženski, na temelju: 1) morfologije zdjelične kosti koja pokazuje izrazito široki gornji veliki sjedni urez (incisura ischiadica major), i 2) morfologije donje čeljusti koja ima malu, špicastu bradu sa slabo izraženim tuberculum mentale i velikim kutom donje čeljusti.

**Starost u trenutku smrti:** doživljena starost u trenutku smrti procijenjena je na 45 do 50 godina. Starost je određena na temelju slijedećih čimbenika. Morfologija aurikularne ploštine na stražnjem dijelu lučnog grebena zdjelične kosti odgovara šestom stupnju po klasifikaciji Lovejoya i sur. (1985), što odgovara starosti od 45 do 50 godina.

**Patološke promjene:** blagi degenerativni osteoartritis (osteofiti) prisutan je na obje gleoidne fosse, desnoj proksimalnoj palčanoj kosti i lijevom acetabulumu.

**Asocirani materijalni ostaci ili životinjske kosti:** nisu prisutne u ušćuvanom uzorku.

**325**

**Dugopolje – Vučipolje – Crkovine**

**Grob 154**

**osoba E**

**Tafonomija:** kosti su vrlo loše ušćuvane, svjetle boje, gracilne su s gustom trabekularnom kosti. Analizirani su: čeona kost, obje tjemene kosti, zatiljna kost, desna jagodična kosti, obje zdjelične kosti, obje nadlaktične kosti, obje bedrene kosti i lijeva goljениčna kost.

**Spol:** ženski, na temelju morfologije zdjelične kosti koja pokazuje izrazito široki gornji veliki sjedni urez (incisura ischiadica major) i opće gracilnosti dugih kostiju.

**Starost u trenutku smrti:** doživljena starost u trenutku smrti procijenjena je na 25 do 30 godina. Starost je određena na temelju slijedećih čimbenika. Morfologija aurikularne ploštine na stražnjem dijelu lučnog grebena zdjelične kosti odgovara drugom stupnju po klasifikaciji Lovejoya i sur. (1985), što odgovara starosti od 25 do 30 godina.

**Patološke promjene:** prisutna je blaga zarasla cribra orbitalia.

**Asocirani materijalni ostaci ili životinjske kosti:** nisu prisutne u ušćivanom uzorku.

**326**

**Dugopolje – Vučipolje – Crkovine**

**Grob 155**

**osoba A (in situ)**

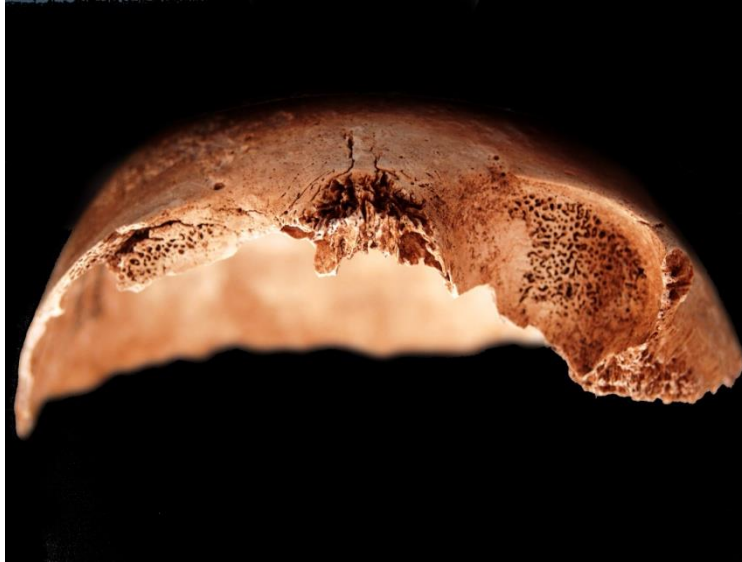
**Tafonomija:** kosti su vrlo dobro ušćuvane, svjetlo smeđe boje i izrazito su gracilne. Analizirani su: čeona kost, obje tjemene kosti, zatiljna kost, obje sljepoočne kosti, lijeva jagodična kost, gornja i donja čeljust, obje nadlaktične kosti, obje bedrene kosti, obje goljenične kosti i obje lisne kosti.

**Spol:** radi se o kosturu djeteta.

**Starost u trenutku smrti:** doživljena starost u trenutku smrti procijenjena je na 6,5 do 7,5 godina. Starost je određena na temelju kronologije nicanja i razvoja stalnih zuba.

**Patološke promjene:** prisutna je jaka aktivna cribra orbitalia (slika 26). Uočen je blagi zarasli periostitis na medijalnoj strani srednje trećine obje goljenične kosti.

**Asocirani materijalni ostaci ili životinjske kosti:** nisu prisutne u ušćivanom uzorku.



Slika 26. Jaka kativna cribra orbitalia kod djeteta 6,5-7,5 godina iz groba 155 (osoba A).

**327**

**Dugopolje – Vučipolje – Crkovine**

**Grob 155**

**osoba B**

**Tafonomija:** kosti su vrlo loše ušćuvane sa naglašenim oštećenjima korteksa, svjetlo smeđe boje i izrazito su gracilne. Analizirani su: čeona kost, obje tjemene kosti, zatiljna kost, obje sljepoočne kosti, gornja i donja čeljust, obje nadlaktične kosti, lijeva palčana kost, obje bedrene kosti, obje goljenične kosti i obje lisne kosti.

**Spol:** radi se o kosturu djeteta.

**Starost u trenutku smrti:** doživljena starost u trenutku smrti procijenjena je na 10,5 do 11,5 godina. Starost je određena na temelju kronologije nicanja i razvoja trajnih zuba.

**Patološke promjene:** prisutna su pahionijska tjela na endokranijalnoj strani čeone kosti.

**Asocirani materijalni ostaci ili životinjske kosti:** nisu prisutne u ušćuванom uzorku.

**328**

**Dugopolje – Vučipolje – Crkovine**

**Grob 155**

**osoba B**

**Tafonomija:** kosti su vrlo loše ušćuvane, svjetlo smeđe boje i izrazito su gracilne. Analizirani su: zatiljna kost, obje sljepoočne kosti, donja čeljust, lijeva zdjelična kost, obje nadlaktične kosti, lijeva palčana kosti i obje bedrene kosti.

**Spol:** radi se o kosturu djeteta.

**Starost u trenutku smrti:** doživljena starost u trenutku smrti procijenjena je na 6,5 do 7,5 godina. Starost je određena na temelju kronologije nicanja i razvoja stalnih zuba.

**Patološke promjene:** nisu prisutne u ušćuванom uzorku.

**Asocirani materijalni ostaci ili životinjske kosti:** nisu prisutne u ušćuванom uzorku.

**329**

**Dugopolje – Vučipolje – Crkovine**

**Grob 156**

**Tafonomija:** kosti su vrlo dobro ušćuvane, svjetlo smeđe boje i izrazito su gracilne. Analizirani su: čeona kost, obje tjemene kosti, zatiljna kost, obje sljepoočne kosti, lijeva jagodična kost, gornja i donja čeljust, obje lopatice, obje zdjelične kosti, obje nadlaktične kosti, obje palčane kosti, obje lakatne kosti, obje bedrene kosti, obje goljениčne kosti i obje lisne kosti.

**Spol:** radi se o kosturu djeteta.

**Starost u trenutku smrti:** doživljena starost u trenutku smrti procijenjena je na 4 do 5 godina. Starost je određena na temelju kronologije nicanja i razvoja trajnih zuba.

**Patološke promjene:** prisutna je blaga zarasla cribra orbitalia. Uočen je blagi zarasli periostitis na srednjoj trećini obje goljениčne kosti.

**Asocirani materijalni ostaci ili životinjske kosti:** nisu prisutne u ušćuvanom uzorku.

**330**

**Dugopolje – Vučipolje – Crkovine**

**Grob 157**

**Tafonomija:** kosti su vrlo dobro ušćuvane, svjetlo smeđe boje i izrazito su gracilne. Analizirani su: čeona kost, obje tjemene kosti, obje sljepoočne kosti, donja čeljust, desna lopatica, obje ključne kosti, obje zdjelične kosti, križna kost, obje nadlaktične kosti, lijeva lakatna kost, obje bedrene kosti, obje goljениčne kosti i obje lisne kosti.

**Spol:** radi se o kosturu djeteta.

**Starost u trenutku smrti:** doživljena starost u trenutku smrti procijenjena je na 4,5 do 5,5 godina. Starost je određena na temelju kronologije nicanja i razvoja trajnih zuba.

**Patološke promjene:** prisutna je blaga zarasla cribra orbitalia.

**Asocirani materijalni ostaci ili životinjske kosti:** nisu prisutne u ušćuvanom uzorku.



**331**

**Dugopolje – Vučipolje – Crkovine**

**Grob 158**

*Tafonomija:* kosti su vrlo dobro ušćuvane, svjetlo smeđe boje i izrazito su gracilne. Analizirani su: čeona kost, obje tjemene kosti, obje sljepoočne kosti, gornja i donja čeljust, desna lopatica, obje ključne kosti, desna zdjelična kost, obje nadlaktične kosti, obje palčane kosti, desna lakatna kost, obje bedrene kosti, obje goljениčne kosti i obje lisne kosti.

*Spol:* radi se o kosturu djeteta.

*Starost u trenutku smrti:* doživljena starost u trenutku smrti procijenjena je na 0,5 do 1 godine. Starost je određena na temelju kronologije nicanja i razvoja trajnih zuba.

*Patološke promjene:* nisu prisutne u ušćuvanom uzorku.

*Asocirani materijalni ostaci ili životinjske kosti:* nisu prisutne u ušćuvanom uzorku.

**332**

**Dugopolje – Vučipolje – Crkovine**

**Grob 159**

*Tafonomija:* kosti su vrlo dobro ušćuvane, svjetlo smeđe boje i izrazito su gracilne. Analizirani su: čeona kost, obje tjemene kosti, zatiljna kost, obje sljepoočne kosti, lijeva jagodična kost, gornja i donja čeljust, obje lopatice, desna ključna kost, obje zdjelične kosti,

križna kost, obje nadlaktične kosti, obje palčane kosti, lijeva lakatna kost, obje bedrene kosti, obje goljenične kosti, obje lisne kosti te dva vratna kralješka.

**Spol:** radi se o kosturu djeteta.

**Starost u trenutku smrti:** doživljena starost u trenutku smrti procijenjena je na 6,5 do 7,5 godina. Starost je određena na temelju kronologije nicanja i razvoja trajnih zuba.

**Patološke promjene:** prisutna je blaga zarasla cribra orbitalia. Uočen je blagi zarasli periostitis na srednjoj trećini lijeve bedrene kosti i srednjoj trećini obje goljenične kosti.

**Asocirani materijalni ostaci ili životinjske kosti:** nisu prisutne u ušćivanom uzorku.

333

**Dugopolje – Vučipolje – Crkovine**

**Grob 160**

**Tafonomija:** kosti su vrlo dobro ušćuvane, svjetlo smeđe boje i izrazito su gracilne. Analizirani su: čeona kost, obje tjemene kosti, zatiljna kost, obje sljepoočne kosti, gornja i donja čeljust, obje lopatice, obje ključne kosti, lijeva zdjeljučna kost, obje nadlaktične kosti, obje palčane kosti, obje lakatne kosti, obje bedrene kosti, obje goljenične kosti i desna lisna kost.

**Spol:** radi se o kosturu djeteta.

**Starost u trenutku smrti:** doživljena starost u trenutku smrti procijenjena je na 0,5 do 1 godine. Starost je određena na temelju kronologije nicanja i razvoja trajnih zuba.

**Patološke promjene:** nisu prisutne u ušćivanom uzorku.

*Asocirani materijalni ostaci ili životinjske kosti:* nisu prisutne u uščuvanom uzorku.

**334**

**Dugopolje – Vučipolje – Crkovine**

**Grob 161A**

**osoba A**

*Tafonomija:* kosti su vrlo dobro uščuvane, svjetlo smeđe boje i izrazito su gracilne. Analizirani su: obje tjemene kosti, zatiljna kost, obje sljepoočne kosti, donja čeljust, obje zdjeljene kosti, obje nadlaktične kosti, lijeva palčana kost, obje lakatne kosti, obje bedrene kosti, obje goljениčne kosti i obje lisne kosti.

*Spol:* radi se o kosturu djeteta.

*Starost u trenutku smrti:* doživljena starost u trenutku smrti procijenjena je na 2 do 2,5 godine. Starost je određena na temelju kronologije nicanja i razvoja trajnih zuba.

*Patološke promjene:* uočen je blagi zarašli periostitis na srednjoj trećini obje goljениčne kosti.

*Asocirani materijalni ostaci ili životinjske kosti:* nisu prisutne u uščuvanom uzorku.

**335**

**Dugopolje – Vučipolje – Crkovine**

**Grob 161A**

**osoba B (kosti ukopa zapad - istok)**

**Tafonomija:** kosti su vrlo dobro ušćuvane, svjetlo smeđe boje i izrazito su gracilne. Analizirani su: obje tjemene kosti, zatiljna kost, obje sljepoočne kosti, obje jagodične kosti, gornja i donja čeljust, desna lopatica, desna zdjelična kost, oba ivera, desna petna kost, obje nadlaktične kosti, obje palčane kosti, obje lakatne kosti, obje bedrene kosti, obje goljениčne kosti i desna lisna kost.

**Spol:** radi se o kosturu djeteta.

**Starost u trenutku smrti:** doživljena starost u trenutku smrti procijenjena je na 11,5 do 12,5 godine. Starost je određena na temelju kronologije nicanja i razvoja trajnih zuba.

**Patološke promjene:** nisu prisutne u ušćuvanom uzorku.

**Asocirani materijalni ostaci ili životinjske kosti:** nisu prisutne u ušćuvanom uzorku.

**336**

**Dugopolje – Vučipolje – Crkovine**

**Grob 161A**

**osoba C (kosti ukopa istok - zapad)**

**Tafonomija:** kosti su vrlo dobro ušćuvane, svjetlo smeđe boje i izrazito su gracilne. Analizirani su: čeona kost, obje tjemene kosti, zatiljna kost, obje jagodične kosti, obje sljepoočne kosti, gornja i donja čeljust, desna ključna kost, lijeva zdjelična kost, obje nadlaktične kosti, lijeva palčana kost, obje lakatne kosti, obje bedrene kosti, obje goljениčne kosti i obje lisne kosti.

**Spol:** radi se o kosturu djeteta.

**Starost u trenutku smrti:** doživljena starost u trenutku smrti procijenjena je na 5,5 do 6,5 godina. Starost je određena na temelju kronologije nicanja i razvoja trajnih zuba.

**Patološke promjene:** prisutna je blaga zarasla cribra orbitalia. Blagi aktivni periostitis je uočen na obje sljepoočne kosti te na lijevoj strani donje čeljusti.

**Asocirani materijalni ostaci ili životinjske kosti:** nisu prisutne u ušćivanom uzorku.

**337**

**Dugopolje – Vučipolje – Crkovine**

**Grob 161A**

**osoba D**

**Tafonomija:** kosti su vrlo dobro ušćuvane, svjetlo smeđe boje i izrazito su gracilne. Analizirani su: čeona kost, zatiljna kost, obje sljepoočne kosti, gornja i donja čeljust, lijeva ključna kost, lijeva lopatica, obje zdjelične kosti, lijeva petna kost, obje nadlaktične kosti, obje bedrene kosti, obje goljениčne kosti i obje lisne kosti.

**Spol:** radi se o kosturu djeteta.

**Starost u trenutku smrti:** doživljena starost u trenutku smrti procijenjena je na 5 do 6 godina. Starost je određena na temelju kronologije nicanja i razvoja trajnih zuba.

**Patološke promjene:** prisutna je blaga zarasla cribra orbitalia.

**Asocirani materijalni ostaci ili životinjske kosti:** nisu prisutne u ušćivanom uzorku.

**338**

**Dugopolje – Vučipolje – Crkovine**

**Grob 161A**

**osoba E**

**Tafonomija:** kosti su srednje dobro ušćuvane, svjetlo smeđe boje i izrazito su gracilne. Analizirani su: obje tjemene kosti, zatiljna kost, obje sljepoočne kosti, desna jagodična kost, desna lopatica, obje bedrene kosti, lijeva goljениčna kost i lijeva lisna kost.

**Spol:** radi se o kosturu djeteta.

**Starost u trenutku smrti:** doživljena starost u trenutku smrti procijenjena je na 6,5 do 7,5 godine. Starost je određena na temelju duljine dijafiza dugih kostiju.

**Patološke promjene:** nisu prisutne u ušćuvanom uzorku.

**Asocirani materijalni ostaci ili životinjske kosti:** nisu prisutne u ušćuvanom uzorku.

**339**

**Dugopolje – Vučipolje – Crkovine**

**Grob 161A**

**osoba F**

**Tafonomija:** kosti su loše ušćuvane, svjetlo smeđe boje i izrazito su gracilne. Analizirani su: desna tjemena kost i desna bedrena kost.

**Spol:** radi se o kosturu djeteta.

**Starost u trenutku smrti:** doživljena starost u trenutku smrti procijenjena je na 0 do 1 godine. Starost je određena na temelju duljine dijafiza dugih kostiju.

**Patološke promjene:** nisu prisutne u ušćuvanom uzorku.

**Asocirani materijalni ostaci ili životinjske kosti:** nisu prisutne u ušćuvanom uzorku.

**Dugopolje – Vučipolje – Crkovine****Grob 162****osoba A (in situ)**

**Tafonomija:** kosti su vrlo dobro ušćuvane, svjetlo smeđe boje i izrazito su robusne. Analizirani su: čeona kost, obje tjemene kosti, zatiljna kost, obje sljepoočne kosti, desna jagodična kost, donja čeljust, obje lopatice, desna koljučna kost, obje zdjelične kosti, križna kost, oba ivera, obje nadlaktične kosti, obje palčane kosti, obje bedrene kosti, obje goljenične kosti i obje lisne kosti.

**Spol:** muški, na temelju: 1) morfologije zdjelične kosti koja pokazuje izrazito uski gornji veliki sjedni urez, usko tijelo preponske kosti, široku zglobnu čašicu (acetabulum) i okomito orijentiranu bočnu kost, 2) morfologije lubanje koja pokazuje zakošeno čelo, hrapavo i jako razvijeno zatiljno područje i velike mastoideuse, i 3) morfologije donje čeljusti koja ima veliku, široku bradu s jako izraženim tuberculum mentale, širokim granama i gotovo okomitim kutom donje čeljusti.

**Starost u trenutku smrti:** doživljena starost u trenutku smrti procijenjena je na 40 do 45 godina. Starost je određena na temelju slijedećih čimbenika. Morfologija aurikularne ploštine na stražnjem dijelu lučnog grebena zdjelične kosti odgovara petom stupnju po klasifikaciji Lovejoya i sur. (1985), što odgovara starosti od 40 do 45 godina.

**Patološke promjene:** prisutan je blagi degenerativni osteoartritis (osteofiti) na desnoj glenoidnoj fossi, obje distalne palčane kosti, oba kuka i oba koljena. Uočena je blaga zarasla ektokranijalna poroznost na čeonjoj, obje tjemene i zatiljnoj kosti. Prisutna je koštana egzostoza veličine 40×11 mm na srednjoj trećini lijeve nadlaktične kosti.

**Asocirani materijalni ostaci ili životinjske kosti:** nisu prisutne u ušćuvanom uzorku.

**Dugopolje – Vučipolje – Crkovine**

**Grob 162**

**osoba B**

*Tafonomija:* kosti su vrlo loše ušćuvane, svjetlo smeđe boje i izrazito su gracilne. Analizirani su: čeona kost, obje tjemene kosti, zatiljna kost, obje sljepoočne kosti, obje jagodične kosti i gornja čeljust.

*Spol:* ženski, na temelju morfologije čeone i zatiljne kosti.

*Starost u trenutku smrti:* doživljena starost u trenutku smrti procijenjena je na 30 do 40 godina. Starost je određena na temelju istrošenosti okluzalnih ploština zubi te obliteracije kranijlanih šavova.

*Patološke promjene:* nisu prisutne u šćuvanom uzorku.

*Asocirani materijalni ostaci ili životinjske kosti:* nisu prisutne u ušćuvanom uzorku.

**342**

**Dugopolje – Vučipolje – Crkovine**

**Grob 162**

**osoba C**

*Tafonomija:* kosti su vrlo loše ušćuvane, svjetlo smeđe boje i izrazito su robusne. Analizirani su: čeona kost, obje tjemene kosti, zatiljna kost, desna sljepoočna kost, obje jagodične kosti i gornja čeljust.

*Spol:* muški, na temelju morfologije čeone i zatiljne kosti.

*Starost u trenutku smrti:* doživljena starost u trenutku smrti procijenjena je na 30 do 40 godina. Starost je određena na temelju istrošenosti okluzalnih ploština zubi te obliteracije kranijlanih šavova.



**Patološke promjene:** prisutna je blaga zarasla ektokranijalna poroznost na zatiljnoj kosti.

**Asocirani materijalni ostaci ili životinjske kosti:** nisu prisutne u ušćuванom uzorku.

**343**

**Dugopolje – Vučipolje – Crkovine**

**Grob 162**

**osoba D**

**Tafonomija:** kosti su vrlo loše ušćuvane, svjetlo smeđe boje i izrazito su robusne. Analizirani su: obje tjemene kosti, zatiljna kost, obje sljepoočne kosti, desni iver, desna palčana kost i desna lakatna kost.

**Spol:** ženski, na temelju morfologije zatiljne kosti i veličine mastoideusa.

**Starost u trenutku smrti:** doživljena starost u trenutku smrti procijenjena je na 17 do 20 godina. Starost je određena na temelju istrošenosti okluzalnih ploština zubi te obliteracije kranijlanih šavova.

**Patološke promjene:** nisu prisutne u ušćuванom uzorku.

**Asocirani materijalni ostaci ili životinjske kosti:** nisu prisutne u ušćuванom uzorku.

**344**

**Dugopolje – Vučipolje – Crkovine**

**Grob 163**

**osoba A (in situ)**

**Tafonomija:** kosti su vrlo dobro ušćuvane, svjetle boje, gracilne su s gustom trabekularnom kosti. Analizirani su: čeona kost, obje tjemene kosti, zatiljna kost, obje sljepoočne kosti, obje

jagodične kosti, gornja i donja čeljust, prsna kost, obje lopatice, obje ključne kosti, obje zdjelične kosti, križna kost, oba ivera, obje nadlaktične kosti, obje palčane kosti, obje lakatne kosti, obje bedrene kosti, obje goljениčne kosti i obje lisne kosti.

**Spol:** ženski, na temelju: 1) morfologije zdjelične kosti koja pokazuje izrazito široki gornji veliki sjedni urez (incisura ischiadica major), i 2) morfologije donje čeljusti koja ima malu, špicastu bradu sa slabo izraženim tuberculum mentale i velikim kutom donje čeljusti.

**Starost u trenutku smrti:** doživljena starost u trenutku smrti procijenjena je na 35 do 40 godina. Morfologija aurikularne ploštine na stražnjem dijelu lučnog grebena zdjelične kosti odgovara četvrtom stupnju po klasifikaciji Lovejoya i sur. (1985), što odgovara starosti od 35 do 40 godina.

**Patološke promjene:** blagi degenerativni osteoartritis (osteofiti) prisutan je na superirornoj zgloboj ploštini križne kosti, obje distalne bedrene kosti i obje proksimalne goljениčne kosti. Uočena je blaga zarasla ektokranijalna poroznost na obje tjemene i zatiljnoj kosti.

**Asocirani materijalni ostaci ili životinjske kosti:** prisutan je centralni sjekutić donje čeljusti koji pripada odrasloj osobi.

**345**

**Dugopolje – Vučipolje – Crkovine**

**Grob 163**

**osoba B**

**Tafonomija:** kosti su vrlo dobro ušćuvane, svjetle boje, gracilne su s gustom trabekularnom kosti. Analizirani su: čeona kost, desna sljepoočna kost, obje jagodične kosti, gornja i donja čeljust, desna lopatica, desna ključna kost, desna zdjelična kost, desna petna kost, obje nadlaktične kosti, lijeva palčana kost, obje lakatne kosti, obje bedrene kosti, obje goljениčne kosti, obje lisne kosti, 1 rebro s desne strane i 3 rebra s lijeve strane te 1 vratni kralježak.

**Spol:** ženski, na temelju: 1) morfologije zdjelične kosti koja pokazuje izrazito široki gornji veliki sjedni urez (incisura ischiadica major), i 2) morfologije donje čeljusti koja ima malu, špicastu bradu sa slabo izraženim tuberculum mentale i velikim kutom donje čeljusti.

**Starost u trenutku smrti:** doživljena starost u trenutku smrti procijenjena je na 35 do 40 godina. Morfologija aurikularne ploštine na stražnjem dijelu lučnog grebena zdjelične kosti odgovara četvrtom stupnju po klasifikaciji Lovejoya i sur. (1985), što odgovara starosti od 35 do 40 godina.

**Patološke promjene:** blagi degenerativni osteoartritis (osteofiti) prisutan je na desnoj glenoidnoj fossi, desnoj distalnoj palčanoj kosti i desnoj distalnoj bedrenej kosti. Uočena je blaga osifikacija ahilove tetive.

**Asocirani materijalni ostaci ili životinjske kosti:** nisu prisutne u ušćivanom uzorku.

**346**

**Dugopolje – Vučipolje – Crkovine**

**Grob 163**

**osoba C**

**Tafonomija:** kosti su vrlo dobro ušćuvane, svjetle boje, gracilne su s rijetkom trabekularnom kosti. Analizirani su: čeona kost, obje tjemene kosti, zatiljna kost, obje jagodične kosti, gornja i donja čeljust, desna lopatica, lijeva ključna kost, obje zdjelične kosti, obje nadlaktične kosti, lijeva lakatna kost, obje palčane kosti, obje bedrene kosti, obje goljениčne kosti i obje lisne kosti.

**Spol:** ženski, na temelju: 1) morfologije zdjelične kosti koja pokazuje izrazito široki gornji veliki sjedni urez (incisura ischiadica major), i 2) morfologije donje čeljusti koja ima malu, špicastu bradu sa slabo izraženim tuberculum mentale i velikim kutom donje čeljusti.

**Starost u trenutku smrti:** doživljena starost u trenutku smrti procijenjena je na 45 do 50 godina. Morfologija aurikularne ploštine na stražnjem dijelu lučnog grebena zdjelične kosti odgovara šestom stupnju po klasifikaciji Lovejoya i sur. (1985), što odgovara starosti od 45 do 50 godina.

**Patološke promjene:** uočena je stara dobro zarasla fraktura na desnoj glenoidnoj fossi. Linija frakture dužine 23 mm dijagonalno dijeli površinu na manji superiorni i veći inferiorni dio. Blagi degenerativni osteoartritis (osteofiti) prisutan je na desnoj glenoidnoj fossi, desnoj proksimalnoj bedrenoj kosti i desnoj proksimalnoj goljeničnoj kosti.

**Asocirani materijalni ostaci ili životinjske kosti:** nisu prisutne u ušćivanom uzorku.

347

**Dugopolje – Vučipolje – Crkovine**

**Grob 163**

**osoba D**

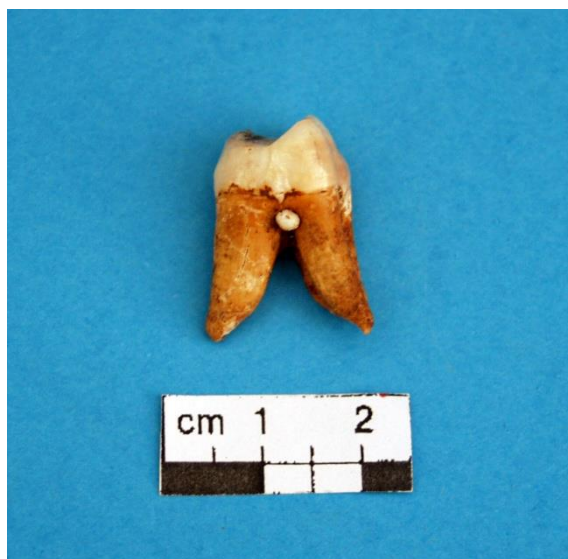**Tafonomija:** kosti su srednje dobro ušćuvane, svjetle boje, gracilne su sa gustom trabekularnom kosti. Analizirani su: čeona kost, zatiljna kost, obje sljepoočne kosti, desna jagodična kost, obje zdjelične kosti, obje nadlaktične kosti, lijeva lakatna kost, obje palčane kosti, obje bedrene kosti, obje goljenične kosti i obje lisne kosti.

**Spol:** ženski, na temelju: 1) morfologije zdjelične kosti koja pokazuje izrazito široki gornji veliki sjedni urez (incisura ischiadica major), i 2) morfologije donje čeljusti koja ima malu, špicastu bradu sa slabo izraženim tuberculum mentale i velikim kutom donje čeljusti.

**Starost u trenutku smrti:** doživljena starost u trenutku smrti procijenjena je na 25 do 30 godina. Morfologija aurikularne ploštine na stražnjem dijelu lučnog grebena zdjelične kosti odgovara drugom drugom po klasifikaciji Lovejoya i sur. (1985), što odgovara starosti od 25 do 30 godina.

**Patološke promjene:** prisutna je blaga zarasla cribra orbitalia. Uočen je *dentin pearl* na drugom kutnjaku gornje čeljusti (slika 27). Ovo je benigna morfološka varijacija koja nema kliničko značenje, ali je izuzetno rijetka.

**Asocirani materijalni ostaci ili životinjske kosti:** nisu prisutne u ušćivanom uzorku.



Slika 27. *Dentin pearl* na drugom kutnjaku gornje čeljusti.

348

Dugopolje – Vučipolje – Crkovine

Grob 163

osoba E

**Tafonomija:** kosti su srednje dobro ušćuvane, svjetle boje, gracilne su s gustom trabekularnom kosti. Analizirani su: čeona kost, obje tjemene kosti, zatiljna kost, obje sljepoočne kosti, obje jagodične kosti i desna bedrena kost.

**Spol:** ženski, na temelju morfologije čeone i zatiljne kosti te opće gracilnosti dugih kostiju.

**Starost u trenutku smrti:** doživljena starost u trenutku smrti procijenjena je na 20 do 25 godina. Starost je procijenjena na temelju kronologije srašćivanja epifiza i dijafiza, istrošenosti okluzalnih površina zubi, obliteracije kranijalnih šavova, gustoće trabekularne kosti te debljine kortikalne kosti.

**Patološke promjene:** nisu prisutne u ušćuvanom uzorku.

**Asocirani materijalni ostaci ili životinjske kosti:** nisu prisutne u ušćuvanom uzorku.

349

Dugopolje – Vučipolje – Crkovine

Grob 163

osoba F

*Tafonomija:* kosti su vrlo loše ušćuvane, svjetle boje, gracilne su s gustom trabekularnom kosti. Analizirani su: desna zdjelična kost, lijeva nadlaktična kost, obje palčane kosti, obje bedrene kosti, obje goljenične kosti i lijeva lisna kost.

*Spol:* radi se o kosturu djeteta.

*Starost u trenutku smrti:* doživljena starost u trenutku smrti procijenjena je na 13 do 15 godina. Starost je procijenjena na temelju kronologije srašćivanja epifiza i dijafiza, gustoće trabekularne kosti te debljine kortikalne kosti.

*Patološke promjene:* nisu prisutne u ušćuванom uzorku.

*Asocirani materijalni ostaci ili životinjske kosti:* nisu prisutne u ušćuванom uzorku.

350

Dugopolje – Vučipolje – Crkovine

Grob 165

osoba A (in situ)

*Tafonomija:* kosti su vrlo dobro ušćuvane, svjetlo smeđe boje i izrazito su robusne. Analizirani su: čeona kost, obje tjemene kosti, zatiljna kost, obje sljepoočne kosti, donja čeljust, obje lopatice, obje ključne kosti, obje zdjelične kosti, križna kost, obje skočne kosti, obje petne kosti, obje nadlaktične kosti, obje palčane kosti, lijeva lakatna kost, obje bedrene kosti, obje goljenične kosti, obje lisne kosti, 10 rebara na lijevoj strani, 11 rebara na desnoj strani te 2 vratna, 12 grudnih i 4 slabinska kralješka.

*Spol:* muški, na temelju: 1) morfologije zdjelične kosti koja pokazuje izrazito uski gornji veliki sjedni urez, usko tijelo preponske kosti, široku zgloбnu čašicu (acetabulum) i okomito

orijentiranu bočnu kost, 2) morfologije lubanje koja pokazuje zakošeno čelo, hrapavo i jako razvijeno zatiljno područje i velike mastoideuse, i 3) morfologije donje čeljusti koja ima veliku, široku bradu s jako izraženim tuberculum mentale, širokim granama i gotovo okomitim kutom donje čeljusti.

**Starost u trenutku smrti:** doživljena starost u trenutku smrti procijenjena je na 50 do 55 godina. Starost je određena na temelju slijedećih čimbenika. Morfologija aurikularne ploštine na stražnjem dijelu lučnog grebena zdjelične kosti odgovara sedmom stupnju po klasifikaciji Lovejoya i sur. (1985), što odgovara starosti od 50 do 55 godina.

**Patološke promjene:** uočene su dvije frakture: 1) stara dobro zarasla fraktura na distalnoj trećini lijeve lakatne kosti. Fraktura se očituje po dobro izremodeliranom kalusu. Nema nikakvih znakova upalnog procesa; 2) stara dobro zarasla fraktura na distalnoj zglobnoj ploštini desne goljenične kosti. Fraktura se očituje po fragmentu utisnute kosti veličine 21×7 mm te dvjema linijama frakture dužine cca 25 mm. Fraktura je rezultirala jakim osteoartritisom (eburnacija) na distalnoj goljeničnoj kosti i zglobnoj ploštini skočne kosti te blagim osteoartritisom (osteofiti) na desnoj skočnoj i desnoj petnoj kosti. Blagi degenerativni osteoartritis (osteofiti) prisutan je na proksimalnoj lijevoj lakatnoj kosti, na distalnoj lijevoj palčanoj kosti te na oba acetabuluma. Blagi degenerativni osteoartritis (makro i mikroporozitet) primijećen je na obje medijalne ključne kosti i na zglobnoj ploštini križne kosti. Umjereni degenerativni osteoartritis (osteofiti + makroporozitet) prisutan je na superiornoj i inferiornoj ploštini tijela 6. i 7. vratnog, 1., 2., 3., 4., 5., 6., 7., 8., 9., 10., 11. i 12. grudnog te 3., 4. i 5. slabinskog kralješka. Jaki degenerativni osteoartritis (osteofiti + makroporozitet + eburnacija) prisutan je na oba ramena i oba koljena. Blagi zarasli periostitis uočen je duž medijalne dijafize obje goljenične kosti te na medijalnoj i lateralnoj strani desne lisne kosti. Primijećena je koštana ankiloza 11. i 12. grudnog kralješka. Na lateralnom kondilu desne bedrene kosti nalazi se plitki litički defekt veličine 10×8 mm.

**Asocirani materijalni ostaci ili životinjske kosti:** nisu prisutne u ušćivanom uzorku.

## **osoba B**

**Tafonomija:** kosti su vrlo dobro ušćuvane, svjetlo smeđe boje i izrazito su robusne. Analizirani su: čeona kost, obje tjemene kosti, zatiljna kost, obje sljepoočne kosti, lijeva jagodična kost, donja čeljust, prsna kost, lijeva lopatica, obje ključne kosti, obje zdjelične kosti, oba ivera, desna skočna kost, desna petna kost, desna nadlaktična kost, obje palčane kosti, obje lakatne kosti, obje bedrene kosti, obje goljenične kosti, obje lisne kosti, 2 rebra na lijevoj strani, 1 rebro na desnoj strani te 2 vratna, 4 grudna i 4 slabinska kralješka.

**Spol:** muški, na temelju: 1) morfologije zdjelične kosti koja pokazuje izrazito uski gornji veliki sjedni urez, usko tijelo preponske kosti, široku zglobnu čašicu (acetabulum) i okomito orijentiranu bočnu kost, 2) morfologije lubanje koja pokazuje zakošeno čelo, hrapavo i jako razvijeno zatiljno područje i velike mastoideuse, i 3) morfologije donje čeljusti koja ima veliku, široku bradu s jako izraženim tuberculum mentale, širokim granama i gotovo okomitim kutom donje čeljusti.

**Starost u trenutku smrti:** doživljena starost u trenutku smrti procijenjena je na 40 do 45 godina. Starost je određena na temelju slijedećih čimbenika. Morfologija aurikularne ploštine na stražnjem dijelu lučnog grebena zdjelične kosti odgovara petom stupnju po klasifikaciji Lovejaya i sur. (1985), što odgovara starosti od 40 do 45 godina.

**Patološke promjene:** uočene su dvije frakture: 1) stara dobro zarasla depresijska fraktura nalazi se 7 mm lateralno od sagitalnog šava i 43 mm superiorno od lambde. Fraktura je veličine 7×7 mm i ne pokazuje znakove upalnog procesa. 2) stara dobro zarasla depresijska fraktura nalazi se 20 mm inferiorno od lambde, veličine je 9×6 mm. Nema znakova upalnog procesa. Uočena je blaga zarasla ektokranijalna poroznost na čeonoj, obje tjemene i zatiljnoj kosti. Blagi degenerativni osteoartritis (osteofiti) prisutan je na desnom laktu, lijevoj distalnoj lakatnoj kosti, oba acetabuluma, lijevoj glavi bedrene kosti, desnom koljenu, na 6. i 8. grudnom te 1., 2., 3. i 5. slabinskom kralješku. Umjereni do jaki degenerativni osteoartritis (osteofiti) prisutan je na lijevom koljenu i oba ivera. Uočen je mali litički defekt na inferiornoj zgloбноj ploštini skočne kosti, duljine je 8 mm te se djeluje kao linija frakture. Schmorlovi defekti nalaze se na 8. i 9. grudnom te 1., 2. i 3. slabinskom kralješku.

**Asocirani materijalni ostaci ili životinjske kosti:** nisu prisutne u ušćuvanom uzorku.



352

**Dugopolje – Vučipolje – Crkovine**

**Grob 165**

**osoba C**

**Tafonomija:** kosti su vrlo loše ušćuvane, svjetle boje, gracilne su s gustom trabekularnom kosti i naglašenim oštećenjima korteksa. Analizirani su: čeona kost, obje tjemene kosti, obje ključne kosti, desna petna kost, obje nadlaktične kosti, desna lakatna kost, obje palčane kosti, desna bedrena kost i obje goljениčne kosti.

**Spol:** ženski, na temelju: 1) morfologije zdjelične kosti koja pokazuje izrazito široki gornji veliki sjedni urez (incisura ischiadica major), i 2) morfologije donje čeljusti koja ima malu, špicastu bradu sa slabo izraženim tuberculum mentale i velikim kutom donje čeljusti.

**Starost u trenutku smrti:** doživljena starost u trenutku smrti procijenjena je na 45 do 50 godina. Morfologija aurikularne ploštine na stražnjem dijelu lučnog grebena zdjelične kosti odgovara šestom stupnju po klasifikaciji Lovejoya i sur. (1985), što odgovara starosti od 45 do 50 godina.

**Patološke promjene:** nisu prisutne u ušćuvanom uzorku.

**Asocirani materijalni ostaci ili životinjske kosti:** nisu prisutne u ušćuvanom uzorku.

353

**Dugopolje – Vučipolje – Crkovine**

**Grob 165**

**osoba D**

**Tafonomija:** kosti su loše ušćuvane, svjetlo smeđe boje i izrazito su robusne. Analizirani su: čeona kost, obje tjemene kosti, zatiljna kost, obje sljepoočne kosti, lijeva jagodična kost, donja čeljust, prsna kost, lijeva lopatica, obje ključne kosti, obje zdjelične kosti, oba ivera,

desna skočna kost, desna petna kost, desna nadlaktična kost, obje palčane kosti, obje lakatne kosti, obje bedrene kosti, obje goljениčne kosti, obje lisne kosti, 2 rebra na lijevoj strani, 1 rebro na desnoj strani te 2 vratna, 4 grudna i 4 slabinska kralješka.

**Spol:** muški, na temelju: 1) morfologije zdjelične kosti koja pokazuje izrazito uski gornji veliki sjedni urez, usko tijelo preponske kosti, široku zglobnu čašicu (acetabulum) i okomito orijentiranu bočnu kost, 2) morfologije lubanje koja pokazuje zakošeno čelo, hrapavo i jako razvijeno zatiljno područje i velike mastoideuse, i 3) morfologije donje čeljusti koja ima veliku, široku bradu s jako izraženim tuberculum mentale, širokim granama i gotovo okomitim kutom donje čeljusti.

**Starost u trenutku smrti:** doživljena starost u trenutku smrti procijenjena je na 40 do 50 godina. Starost je određena na temelju istrošenosti okluzalnih površina zubi, obliteracije kranijalnih šavova, prisutnosti degenerativnih promjena na kostima, gustoće trabekularne kosti te debljine kortikalne kosti.

**Patološke promjene:** prisutan je blagi degenerativni osteoartritis (osteofiti) na proksimalnoj desnoj lakatnoj kosti, lijevom kuku te obje glave bedrene kosti.

**Asocirani materijalni ostaci ili životinjske kosti:** nisu prisutne u ušćivanom uzorku.

**354**

**Dugopolje – Vučipolje – Crkovine**

**Grob 166**

**osoba A (in situ)**

**Tafonomija:** kosti su vrlo dobro ušćuvane, svjetlo smeđe boje i izrazito su robusne. Analizirani su: čeona kost, obje tjemene kosti, zatiljna kost, obje sljepoočne kosti, obje jagodične kosti, gornja i donja čeljust, prsna kost, obje lopatice, lijeva ključna kost, obje zdjelične kosti, desni iver, obje skočne kosti, obje petne kosti, obje nadlaktične kosti, obje palčane kosti, obje lakatne kosti, obje bedrene kosti, obje goljениčne kosti i obje lisne kosti.

**Spol:** muški, na temelju: 1) morfologije zdjelične kosti koja pokazuje izrazito uski gornji veliki sjedni urez, usko tijelo preponske kosti, široku zglobnu čašicu (acetabulum) i okomito orijentiranu bočnu kost, 2) morfologije lubanje koja pokazuje zakošeno čelo, hrapavo i jako razvijeno zatiljno područje i velike mastoideuse, i 3) morfologije donje čeljusti koja ima veliku, široku bradu s jako izraženim tuberculum mentale, širokim granama i gotovo okomitim kutom donje čeljusti.

**Starost u trenutku smrti:** doživljena starost u trenutku smrti procijenjena je na 45 do 50 godina. Starost je određena na temelju slijedećih čimbenika. Morfologija aurikularne ploštine na stražnjem dijelu lučnog grebena zdjelične kosti odgovara šestom stupnju po klasifikaciji Lovejoya i sur. (1985), što odgovara starosti od 45 do 50 godina.

**Patološke promjene:** blagi degenerativni osteoartritis (osteofiti) prisutan je na obje distalne nadlaktične kosti, proksimalnom djelu obje lakatne kosti, distalnom djelu lijeve palčane kosti, desnom acetabulumu, distalnom djelu obje goljениčne kosti, obje skočne i obje petne kosti. Umjereni degenerativni osteoartritis (osteofiti) prisutan je na obje glenoidne fosse, oba koljena i desnom iveru. Jaki degenerativni osteoartritis (eburnacija) uočen je na akromionu desne lopatice te na proksimalnom dijelu lijeve goljениčne kosti.

**Asocirani materijalni ostaci ili životinjske kosti:** nisu prisutne u ušćivanom uzorku.

**355**

**Dugopolje – Vučipolje – Crkovine**

**Grob 166**

**osoba B**

**Tafonomija:** kosti su loše ušćuvane, svjetlo smeđe boje i izrazito su robusne s gustom trabekularnom kosti. Analizirani su: čeona kost, obje tjemene kosti, zatiljna kost, obje sljepoočne kosti, obje jagodične kosti, gornja i donja čeljust, obje zdjelične kosti, obje skočne

kosti, obje petne kosti, desna nadlaktična kost, obje palčane kosti, obje lakatne kosti, obje bedrene kosti, obje goljениčne kosti i obje lisne kosti.

**Spol:** muški, na temelju: 1) morfologije zdjelične kosti koja pokazuje izrazito uski gornji veliki sjedni urez, usko tijelo preponske kosti, široku zglobnu čašicu (acetabulum) i okomito orijentiranu bočnu kost, 2) morfologije lubanje koja pokazuje zakošeno čelo, hrapavo i jako razvijeno zatiljno područje i velike mastoideuse, i 3) morfologije donje čeljusti koja ima veliku, široku bradu s jako izraženim tuberculum mentale, širokim granama i gotovo okomitim kutom donje čeljusti.

**Starost u trenutku smrti:** doživljena starost u trenutku smrti procijenjena je na 30 do 35 godina. Starost je određena na temelju slijedećih čimbenika. Morfologija aurikularne ploštine na stražnjem dijelu lučnog grebena zdjelične kosti odgovara trećem stupnju po klasifikaciji Lovejova i sur. (1985), što odgovara starosti od 30 do 35 godina.

**Patološke promjene:** blagi aktivni periostitis prisutan je na distalnoj trećini medijalne strane lijeve lisne kosti. Na distalnoj polovici dijafize desne nadlaktične kosti nalazi se mali koštani trn veličine 5×8 mm; nema znakova upalnog procesa.

**Asocirani materijalni ostaci ili životinjske kosti:** nisu prisutne u ušćivanom uzorku.

**356**

**Dugopolje – Vučipolje – Crkovine**

**Grob 166**

**osoba C**

**Tafonomija:** kosti su vrlo dobro ušćuvane, svjetlo žute boje, robusne su s rijetkom trabekularnom kosti. Analizirani su: čeona kost, obje tjemene kosti, zatiljna kost, gornja i donja čeljust, obje zdjelične kosti, obje nadlaktične kosti, obje lakatne kosti, obje palčane kosti, obje bedrene kosti, obje goljениčne kosti i obje lisne kosti.

**Spol:** muški, na temelju: 1) morfologije zdjelične kosti koja pokazuje izrazito uski gornji veliki sjedni urez, usko tijelo preponske kosti, široku zglobnu čašicu (acetabulum) i okomito

orijentiranu bočnu kost, 2) morfologije lubanje koja pokazuje zakošeno čelo, hrapavo i jako razvijeno zatiljno područje i velike mastoideuse, i 3) morfologije donje čeljusti koja ima veliku, široku bradu s jako izraženim tuberculum mentale, širokim granama i gotovo okomitim kutom donje čeljusti.

**Starost u trenutku smrti:** doživljena starost u trenutku smrti procijenjena je na 40 do 45 godina. Morfologija aurikularne ploštine na stražnjem dijelu lučnog grebena zdjelice kosti odgovara petom stupnju po klasifikaciji Lovejoya i sur. (1985), što odgovara starosti od 40 do 45 godina.

**Patološke promjene:** prisutna je stara loše zarasla infrakcija ili spiralna fraktura na distalnoj trećini desne bedrene kosti (slika 28). Defekt se očituje po fragmenu uzdignute kosti duljine 82 mm. Izgleda kao da je samo korteks uzignut te prostor između uzdignute kosti i novog korteksa iznosi 3 mm (slika 29). Rubovi uzdignute kosti su oštri iako trauma djeluje staro i odavno zaraslo. Na anteriornoj strani nema znakova upalnog procesa, a na pšosteriornoj strani distalne trećine prisutan je blagi aktivni periostitis.

**Asocirani materijalni ostaci ili životinjske kosti:** nisu prisutni u ušćivanom uzorku.



Slika 29. Loše zarasla fraktura - detalj.

Slika 28. Stara loše zarasla fraktura desne bedrene kosti kod muškarca 40-45 godina

iz groba 166 (osoba C)



35

**Dugopolje – Vučipolje – Crkovine**

**Grob 166**

**osoba D**

**Tafonomija:** kosti su vrlo dobro ušćuvane, svjetle boje, gracilne su s gustom trabekularnom kosti. Analizirani su: čeona kost, obje tjemene kosti, zatiljna kost, lijeva sljepoočna kost, obje zdjelične kosti, obje petne kosti, obje skočne kosti, obje nadlaktične kosti, lijeva lakatna kost, obje palčane kosti, obje bedrene kosti i obje goljениčne kosti.

**Spol:** ženski, na temelju: 1) morfologije zdjelične kosti koja pokazuje izrazito široki gornji veliki sjedni urez (incisura ischiadica major), i 2) morfologije donje čeljusti koja ima malu, špicastu bradu sa slabo izraženim tuberculum mentale i velikim kutom donje čeljusti.

**Starost u trenutku smrti:** doživljena starost u trenutku smrti procijenjena je na 20 do 25 godina. Morfologija aurikularne ploštine na stražnjem dijelu lučnog grebena zdjelične kosti odgovara prvom stupnju po klasifikaciji Lovejoya i sur. (1985), što odgovara starosti od 20 do 25 godina.

**Patološke promjene:** prisutna je blaga zarasla ektokranijalna poroznost na posteriornom dijelu obje tjemene kosti.

**Asocirani materijalni ostaci ili životinjske kosti:** nisu prisutne u ušćuvanom uzorku.

358

**Dugopolje – Vučipolje – Crkovine**

**Grob 166**

**osoba E**

**Tafonomija:** kosti su dobro ušćuvane, svjetlo smeđe boje i izrazito su robusne s gustom trabekularnom kosti. Analizirani su: čeona kost, zatiljna kost, obje sljepoočne kosti, obje

jagodične kosti, gornja i donja čeljust, obje nadlaktične kosti, obje palčane kosti, lijeva lakatna kost, obje bedrene kosti i obje goljениčne.

**Spol:** muški, na temelju: 1) morfologije lubanje koja pokazuje zakošeno čelo, hrapavo i jako razvijeno zatiljno područje i velike mastoideuse, i 2) morfologije donje čeljusti koja ima veliku, široku bradu s jako izraženim tuberculum mentale, širokim granama i gotovo okomitim kutom donje čeljusti.

**Starost u trenutku smrti:** doživljena starost u trenutku smrti procijenjena je na 30 do 35 godina. Starost je određena na temelju istrošenosti okluzalnih površina zuba, obliteracije kranijalnih šavova, gustoće trabekularne kosti, debljine kortikalne kosti i degenerativnih promjena na kostima.

**Patološke promjene:** uočena je stara dobro zarasla depresijska fraktura ovalnog oblika, veličine 12×5 mm na čeonj kosti. Fraktura se očituje po zaobljenim i izremodeliranim rubovima te blago poroznom dnu. Zamijećena je blaga zarasla ektokranijalna poroznost na čeonj i zatiljnoj kosti. Na superiornj površini desene orbite nalazi se relativno dubok (cca 2 mm) litički defekt veličine 10×5 mm. Rubovi defekta su djelomično zaobljeni, a djelomično je prisutna nova kost. Dno defekta je blago porozno. Blagi degenerativni osteoartritis (osteofiti) prisutan je na desnoj distalnoj bedrenj kosti. Distalni dio lijeve bedrene kosti je zadebljan, no ne pokazuje znakove upalnog procesa. Lijeve goljениčna kost je zahvaćena upalnim procesom. Upalni proces se očituje po blagom zaraslom periostitisu i vretenastom zadebljanju kosti. Transverzalni presjek kod nutrient foramina iznosi 32 mm za lijevu goljениčnu kost, a 28 mm za desnu goljениčnu kost. A-P presjek lijeve goljениčne kosti iznosi 37 mm, a desne 32 mm. Na medijalnoj strani proksimalne lijeve goljениčne kosti nalazi se blagi aktivni periostitis; ne djeluje kao da je traumatskog podrijetla.

**Asocirani materijalni ostaci ili životinjske kosti:** nisu prisutne u ušćuvanom uzorku.



## **osoba F**

**Tafonomija:** kosti su dobro ušćuvane, svjetlo smeđe boje i izrazito su robusne s gustom trabekularnom kosti. Analizirani su: čeona kost, obje tjemene kosti, zatiljna kost, obje sljepoočne kosti, donja čeljust, desna ključna kost, lijeva skočna kost, obje petne kosti, obje nadlaktične kosti, obje palčane kosti, obje lakatne kosti, obje bedrene kosti i obje goljenične.

**Spol:** muški, na temelju: 1) morfologije lubanje koja pokazuje zakošeno čelo, hrapavo i jako razvijeno zatiljno područje i velike mastoideuse, i 2) morfologije donje čeljusti koja ima veliku, široku bradu s jako izraženim tuberculum mentale, širokim granama i gotovo okomitim kutom donje čeljusti.

**Starost u trenutku smrti:** doživljena starost u trenutku smrti procijenjena je na 30 do 35 godina. Starost je određena na temelju istrošenosti okluzalnih površina zuba, obliteracije kranijalnih šavova, gustoće trabekularne kosti, debljine kortikalne kosti i degenerativnih promjena na kostima.

**Patološke promjene:** prisutan je blagi degenerativni osteoarthritis (osteofiti) na desnoj distalnoj bedrenoj kosti. Na desnoj goljeničnoj kosti uočen je upalni proces; na anteriornoj strani prisutan je blagi zarasli periostitis, dok je na srednjoj trećini dijefize prisutno zadebljanje kosti 22×40 mm, gdje je također prisutan blagi zarasli periostitis.

**Asocirani materijalni ostaci ili životinjske kosti:** nisu prisutne u ušćuvanom uzorku.

**360**

**Dugopolje – Vučipolje – Crkovine**

**Grob 166**

**osoba G**

**Tafonomija:** kosti su vrlo dobro ušćuvane, svjetlo žute boje, robusne su s rijetkom trabekularnom kosti. Analizirani su: čeona kost, obje tjemene kosti, zatiljna kost, obje sljepoočne kosti, desna jagodična kost, gornja i donja čeljust, obje ključne kosti, obje

zdjelične kosti, obje skočne kosti, obje petne kosti, obje nadlaktične kosti, obje lakatne kosti, obje palčane kosti, obje bedrene kosti, obje goljениčne kosti i obje lisne kosti.

**Spol:** muški, na temelju: 1) morfologije zdjelične kosti koja pokazuje izrazito uski gornji veliki sjedni urez, usko tijelo preponske kosti, široku zglobnu čašicu (acetabulum) i okomito orijentiranu bočnu kost, 2) morfologije lubanje koja pokazuje zakošeno čelo, hrapavo i jako razvijeno zatiljno područje i velike mastoideuse, i 3) morfologije donje čeljusti koja ima veliku, široku bradu s jako izraženim tuberculum mentale, širokim granama i gotovo okomitim kutom donje čeljusti.

**Starost u trenutku smrti:** doživljena starost u trenutku smrti procijenjena je na 35 do 40 godina. Morfologija aurikularne ploštine na stražnjem dijelu lučnog grebena zdjelične kosti odgovara četvrtom stupnju po klasifikaciji Lovejoya i sur. (1985), što odgovara starosti od 35 do 40 godina.

**Patološke promjene:** prisutna je stara loše zarasla *parry* fraktura na lijevoj lakatnoj kosti. Fraktura je rezultirala osteomyelitisom, nepravilnim koštanim kalusom veličine 65×30 mm i kloakom. Kloaka je veličine 9×4 mm, a oko nje prisutan je blagi zarasli periostitis. U istoj ravnini na desnoj palčanoj kosti uočen je koštani trn veličine 11×7 mm koji djeluje kao da će se spojiti s lakatnom kosti. Na palčanoj kosti nema zankova upalnog procesa. Oba centralna sjekutića i drugi sjekutić s desne strane na donjoj čeljusti antemortalno nedostaju; moguće da su antemortalno izbijeni jer su svi posteriorni zubi prisutni i bez karijesa. Blagi degenerativni osteoartritis (osteofiti) prisutan je na obje distalne lakatne kosti, obje distalne bedrene kosti i obje petne kosti.

**Asocirani materijalni ostaci ili životinjske kosti:** nisu prisutni u ušćivanom uzorku.

361

Dugopolje – Vučipolje – Crkovine

Grob 166

osoba H

**Tafonomija:** kosti su dobro ušćuvane, svjetlo smeđe boje i izrazito su robusne s gustom trabekularnom kosti. Analizirani su: obje ključne kosti, obje zdjelične kosti, obje skočne kosti, obje petne kosti, obje nadlaktične kosti, obje palčane kosti, lijeva lakatna kost, obje bedrene kosti, obje goljениčne kosti i obje lisne kosti.

**Spol:** muški, na temelju morfologije zdjelične kosti koja pokazuje izrazito uski gornji veliki sjedni urez, usko tijelo preponske kosti, široku zglobnu čašicu (acetabulum) i okomito orijentiranu bočnu kost.

**Starost u trenutku smrti:** doživljena starost u trenutku smrti procijenjena je na 35 do 40 godina. Starost je određena na temelju slijedećih čimbenika. Morfologija aurikularne ploštine na stražnjem dijelu lučnog grebena zdjelične kosti odgovara četvrtom stupnju po klasifikaciji Lovejaya i sur. (1985), što odgovara starosti od 35 do 40 godina.

**Patološke promjene:** uočena je stara dobro zarasla *Collesova* fraktura lijeve palčane kosti. Fraktura se očituje po u potpunosti izremodeliranom blagom kalusu te ne pokazuje nikakve znakove upalnog procesa. Blagi degenerativni osteoartritis (osteofiti) prisutan je na desnom acetabulumu, lijevoj distalnoj bedrenoj kosti, obje skočne kosti i obje petne kosti. Na redini dijafize lijeve goljениčne kosti, na medijalnoj strani, nalazi se lokalizirani otok blagog aktivnog periostitisa veličine 24×16 mm.

**Asocirani materijalni ostaci ili životinjske kosti:** nisu prisutne u ušćuvanom uzorku.

**362**

**Dugopolje – Vučipolje – Crkovine**

**Grob 166**

**osoba I**

**Tafonomija:** kosti su vrlo loše ušćuvane, svjetle boje, gracilne s gustom trabekularnom kosti. Analizirani su: donja čeljust, desna bedrena kost i desna goljениčna kost.

**Spol:** radi se o kosturu djeteta.

***Starost u trenutku smrti:*** doživljena starost u trenutku smrti procijenjena je na 5,5 do 6,5 godina. Starost je procijenjena na temelju kronologije srašćivanja epifiza i dijafiza, gustoće trabekularne kosti te debljine kortikalne kosti.

***Patološke promjene:*** blagi aktivni periostitis prisutan je na unutrašnjoj strani desnog ramusa donje čeljusti.

***Asocirani materijalni ostaci ili životinjske kosti:*** prisutan je fragment desne palčane kosti te fragmenti kranijuma.

